UNIVERSIDAD NACIONAL DE CORDOBA

FACULTAD DE CIENCIAS MEDICAS

Estudio retrospectivo sobre la utilización de los tendones isquiotibiales en la reconstrucción del ligamento cruzado anterior de la rodilla, en casos consecutivos (2001-2005)

Trabajo de Tesis para optar al título de Doctor en Medicina y Cirugía

Sr. Médico Luis Alberto Ibañez

CORDOBA, 2009

Comisión de Seguimiento de Tesis

Director

Prof. Dr. Carlos de Anquìn

Integrantes

Prof. Dr. Carlos Blas Villalba

Prof. Dr. Florencio Segura

Reglamento de Carrera de Doctorado

Artículo 30:

La Facultad de Ciencias Médicas no se hace solidaria con las opiniones de esta tesis.

Dedicatoria

A mis padres.

A mi esposa.

A mis hijos.

Agradecimientos

Quiero expresar mi agradecimiento a los integrantes de la comisión de tesis, con especial mención a mi director el Prof. Dr. Carlos A. de Anquín, quién me ha motivado a realizar este trabajo, por su dedicación, conocimientos y aportes brindados, por el espíritu docente que en él nunca cesa.

A los Profesores Doctores Carlos Blas Villalba y Florencio Segura, quienes sirvieron de guía y aportaron su experiencia en la elaboración del presente trabajo.

Un especial agradecimiento al Prof. Carlos Enrique de Anquín, uno de los padres de nuestra Ortopedia y Traumatología, quién me incentivó en la senda de la investigación y publicación científica durante mi formación como residente en la Iº Cátedra de Ortopedia y Traumatología, Hospital Nacional de Clínicas, UNC.

A Martín Luis Ferreyra, médico traumatólogo, con quien compartí los momentos quirúrgicos de los casos que conforman esta Tesis.

Mi reconocimiento a profesores, médicos, docentes y no docentes de la Facultad de Ciencias Médicas de la Universidad Nacional de Córdoba, y todos aquellos que de una forma u otra colaboraron en la realización del presente trabajo.

Y a mis pacientes, destinatarios finales de la presente Tesis

A todos ellos mi reconocimiento.

Índice general

INTRODUCCIÓN 1
OBJETIVO 20

MATERIAL Y MÉTODOS 21

RESULTADOS 45

DISCUSIÓN 55
CONCLUSIONES 66

BIBLIOGRAFIA 68

RESUMEN

Introducción:

Cn el aumento actual de las actividades deportivas la incidencia de las lesiones del ligamento cruzado anterior (LCA) ha mostrado un marcado incremento, estudios epidemiológicos estiman que la prevalencia de las lesiones del LCA es de 1 en 3000. El tratamientos de estas lesiones mostró cambios importantes en las ultimas décadas con el conocimiento de las ciencias básicas – hallazgos clínicos y análisis biomecánicos. La poca capacidad de curación del LCA observada clínicamente y confirmada en múltiples experimentos *in vitro* y *in vivo* ha llevado a los cirujanos ortopédicos a efectuar la reconstrucción del LCA. Anatomía del LCA: Este ligamento tiene dos bandas una antero- medial y otra póstero – lateral que se originan desde el cóndilo femoral lateral (externo) con la escotadura intercondilea, luego se dirige hacia el platillo tibial, medial a la inserción del cuerno anterior del menisco lateral o externo. Recientes estudios en rodillas cadavéricas humanas jóvenes mostraron las propiedades tensiles (resistencia y cargas) del complejo fémur – LCA – tibia que van desde 1725 ± 269 N/mm y 480 ± 30 N/mm respectivamente, y se demostró que este ligamento intraarticular es el restrictor primario de la traslación anterior de la tibia.

Objetivo:

Evaluar la reconstrucción artroscópica del LCA en 71 pacientes consecutivos con injerto cuádruple de semitendinoso – recto interno.

Material y Métodos:

Muestra: 71 plásticas de ligamento cruzado anterior (LCA) realizadas entre Enero de 2001 al 31 de diciembre de 2005, fueron evaluados retrospectivamente con un seguimiento mínimo de 2 años, se utilizó el semitendinoso – recto interno como injerto, el método de fijación utilizado fue el sistema transversal en el fémur y tornillo interferencial biodegradable en la tibia.

Resultados:

La evaluación clínica se realizó con el método de IKDC y la evaluación subjetiva con el método Lysholm, se realizo una medición artrométrica con KT 1000. El 90% de los pacientes consideraba que su rodilla era normal o casi normal. En la evaluación de Lysholm el 90% de los pacientes obtuvo resultados entre excelentes y buenos. En la evaluación con el KT 1000 obtuvimos desplazamientos entre 1 y 3 mm en el 95% de los pacientes.

Conclusiones:

Estos resultados sugieren que la reconstrucción artroscópica del LCA con injertos isquiotibiales es un método válido cuando se considera que el tratamiento quirúrgico es el indicado.

Palabras clave: rodilla. Ligamento cruzado anterior (LCA) injerto tendones isquiotibiales. Semitendinoso + recto interno cuádruple (STRIC)

SUMMARY

Introduction:

With today's increasing emphasis on sporting activities, the incidence of anterior cruciate ligament (ACL) injuries has also increased. Epidemiologic studies estimate that the prevalence of anterior cruciate ligament injuries is about 1 per 3000. Treatment of these injuries has significantly improved over the last few decades with the application of knowledge gained from basic science – clinic research and biomechanical analysis. The poor healing capacity of the ACL observed clinically and confirmed in multiple *in vitro* and *in vivo* experiments has led orthopaedic surgeons to performs ACL reconstruction rather than repairs.

ACL anatomy. The ACL is a two – bundles ligament consisting of anteromedial and posterolateral bundles that originate the lateral femoral condyle within the intercondylar notch. The ACL inserts on the tibial plateau, medial to the insertion of the anterior horn of the lateral meniscus. Resent studies performed on young human cadaveric knees have shown the ultimate tensile load and stiffness of the human femur – ACL – tibia complex to be 1725 ± 269 N/mm and 480 ± 30 N/mm respectively. This intraarticular ligament is the primary restraint to anterior tibial translation.

Aims:

Seventy-one consecutives patients were submitted to an arthroscopically assisted reconstruction of the ACL using the semitendinosus and gracilis tendons as grafts.

Material and Method:

Its shows 71 ACL reconstruction performed between January 2001 and December 2005, all the patients had minimum of two years of follow – up, the semitendinosus and gracilis tendons was used as a graft, the transverse system titanium (cross-pin) in the femur and biodegradable interference screw in the tibia fixation.

Results:

The IKDC was used for the clinical evaluation and the Lysholm score for the subjective assessments. The KT 1000 arthrometer test were performed subjectively. The 90% had normal o nearly normal knee, 90% of the patients had a Lysholm score between good and excellent 95% of the patients had a maximum manual difference between 1 – 3 mm anterior draw.

Conclusions:

Based on our Findings, we concluded that a anterior cruciate ligament reconstruction with semitendinosus – gracilis tendons, is a valid option to treat this pathology, when surgical treatment is indicated.

Keywords: Knee – ACL – ischiotibial tendons – quadruple semitendinosus – gracilis graft .

INTRODUCCIÓN

INTRODUCCIÓN

En los últimos treinta años, se ha producido un cambio en nuestro conocimiento sobre la anatomía, la biomecánica y el examen clínico de las lesiones del LCA, esto, sumado a los nuevos métodos de diagnóstico por imágenes y al desarrollo de técnicas quirúrgicas mas modernas, hacen posible la reinserción de los pacientes a su actividad habitual deportiva, recreacional o laboral en un alto porcentajes de los casos.

Con el aumento en la intensidad de las actividades deportivas, la incidencia de las lesiones de ligamento cruzado anterior (LCA) también ha aumentado, estudios epidemiológicos estiman que la prevalencia de las lesiones del LCA es de 1 en 3000.

En 1845, Amédée Bonnet [21] de la Escuela de Lyon (Francia) escribió un artículo sobre desórdenes articulares que producían hemartrosis ("efusiones sanguíneas"), en el que analiza las lesiones de la rodilla. Describe tres signos esenciales indicativos de una lesión aguda del LCA; ellos son: en primer lugar pacientes que no habían sufrido una fractura, también pacientes con presencia de hemartrosis y por último un grupo con pérdida de la función articular; la presencia de estos signos los describió como lesiones ligamentosas de la rodilla. Su razonamiento estuvo basado en su experiencia clínica como también en estudios cadavéricos en los cuales él produjo lesiones de la rodilla y luego de disecada observó los patrones lesionales.

El 1875, Georges K. Noulis [100], brillante griego que estudió medicina en Atenas, viajó a París y escribió su tesis "*Knee Sprains*". En ella describe el rol del LCA y muestra como su integridad debería ser testeada con la rodilla en extensión; el test por él propuesto fue idéntico al ahora conocido como Lachman. Noulis retornó a Atenas para más tarde ir a Constantinopla, lugar en el que finalizó su brillante carrera con importante ingerencia en la Academia Médica.

En 1879 un cirujano parisino, Paul Segond [136] publicó un interesante estudio titulado "*Clinical an d' experimental research into bloody effusions of the knee joint in sprains*", con su investigación repitió la experiencia de Bonnet de 1845, produciendo lesiones en rodillas, en extensión en 90 rodillas y describió una avulsión-fractura en el margen ántero-lateral del platillo tibial y lo asoció a desgarros del LCA; ésta lesión en la actualidad lleva su nombre.

Mayo Robson [92] fue el autor de la primera reparación primaria del LCA

(en aquellas épocas lo denominaban “ligamento crucial”) en un minero de 41 años que había sufrido una caída 36 meses antes y presentaba debilidad e inestabilidad en su rodilla derecha.

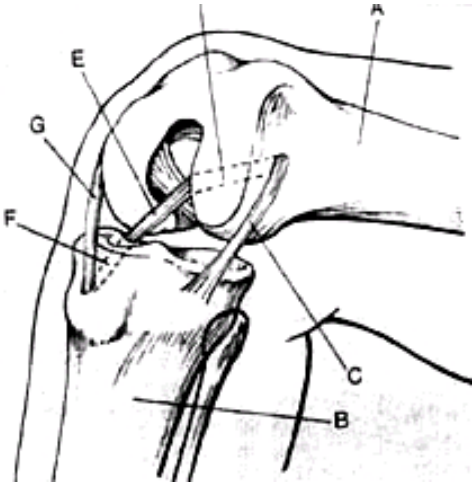

En 1917, Hey Groves EW reporta el primer intento de reparación del LCA utilizando como injerto una banda iliotibial.[53]

Alwyn Smith[149] publica un reporte de 9 casos tratado con la técnica de Hey Grooves (también describe su propio instrumental).

Figura 1. Esquema de la técnica de Hey Groves. [54]

En décadas pasadas las lesiones de los ligamentos cruzados de la rodilla pasaban desapercibidas debido al escaso conocimiento de la biomecánica de la rodilla y la falta de estudios imagenológicos que dificultaban el diagnóstico; debido a esto los cirujanos ortopédicos sólo se preocupaban por las lesiones meniscales (efectuándose menisectomías totales a todos los pacientes) y pensando que una buena rehabilitación de los cuádriceps e isquiotibiales compensaban la función de los ligamentos lesionados; pero fue Fairbank quién en el año 1948 publicó el primer artículo advirtiendo sobre las consecuencias que las menisectomías totales producían en la articulación de la rodilla [40].

En 1963 Jones reporta sobre el uso del injerto patelar en su tercio central con un solo bloque óseo en la sustitución del LCA.[67]

Frank Noyes en el año 1983 publicó el primer trabajo retrospectivo sobre lesiones del LCA; de 103 pacientes tratados en sólo 6 pacientes se habría diagnosticado primariamente la lesión del LCA y a 50 pacientes se les realizó menisectomías totales previas al diagnóstico de lesión del LCA; además mencionó por primera vez el concepto de *“insuficiencia ligamentaria y lesiones asociadas”*. [106,107]

Sherman MF y Cols.[142] en el año 1985 publicó su trabajo sobre resultados alejados de reparaciones primarias del LCA y demostró los magros resultados con estos procedimientos. Con dichos antecedentes se comenzó a estudiar con mayor detalle la evolución natural de las lesiones del LCA y se pudo confirmar que:

- El LCA es el estabilizador primario de la rodilla.

- La ruptura / lesión del LCA nunca cicatriza en forma primaria.
- La ruptura / lesión del LCA produce en la rodilla un inestabilidad articular que deriva en lesiones meniscales y condrales que dejadas a su libre evolución producen una artrosis secundaria de rodilla.
- La ruptura / lesión del LCA, produce *insuficiencia ligamentaria*, que se diagnostica en el examen físico con la maniobra del pivot-shift.
- Las lesiones meniscales y condrales generalmente son secundarias y asociadas a la ruptura del LCA.
- La reparación primaria del LCA, siempre conduce al fracaso.
- La solución quirúrgica de las lesiones del LCA consiste en algún procedimiento de reconstrucción.

Desarrollo evolutivo de la rodilla

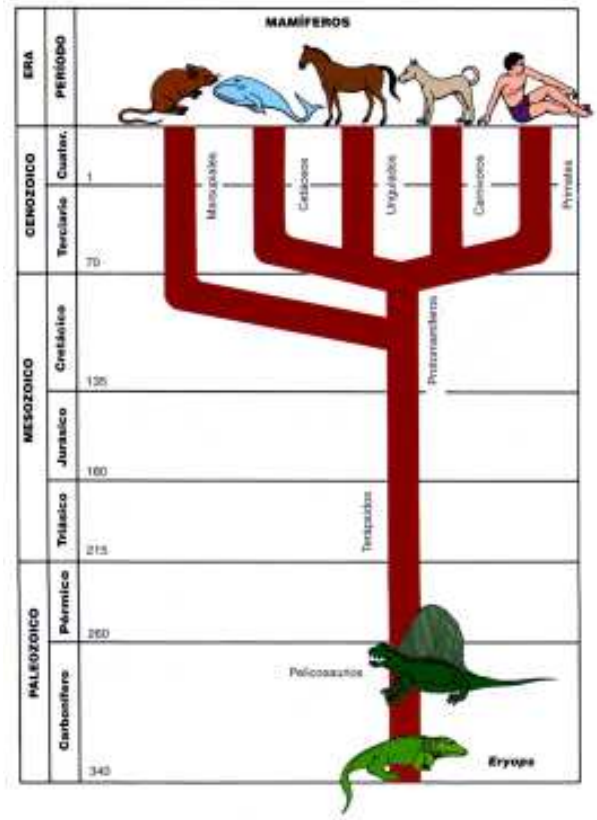

Figura 2. Representación esquemática de las relación filogenético desde el Eryops al hombre.[95]

Los conocimientos básicos de la rodilla se remontan a 320 millones de años atrás. En épocas que existía el Erypos, una especie extinguida de anfibios que se considera el ancestro común de todos los reptiles, aves y mamíferos actuales. La rodilla en esta especie representa un fémur distal bicondíleo tibia proximal relativamente aplanada y presenta la existencia de articulación peroneo-femoral. La reconstrucción de las partes blandas de la rodilla incluye la presencia de ligamentos cruzados, meniscos y ligamentos colaterales asimétricos.

A partir del período carbonífero se producen cuatro hechos evolutivos fundamentales en relación con la articulación de la rodilla. En el periodo jurásico,

hace 180 millones de años, el fémur experimenta una rotación interna, por lo que, para compensar este giro, la rodilla se orienta en sentido ántero-posterior. Ello permitió obtener un patrón de marcha mucho más eficiente, debido a la aproximación que experimenta el eje de progresión hacia la línea media. En los protomamíferos, por tanto, la cabeza del peroné desciende por debajo de la línea articular a finales de la era mesozoica. Hace aproximadamente 70 millones de años, se desarrolla la rótula ósea, aparentemente independiente en las aves, algunos reptiles y mamíferos.

Por último, a fines de la era cenozoica, los primates, ancestros de la especie humana, logran culminar en bipedestación, asociados a la posición oblicua de la epífisis femoral distal en relación al eje diafisario del fémur, lo cual permitió a ambas rodillas aproximarse a la línea media.

Los estudios de anatomía comparada demuestran las similitudes en el diseño en todos los tetrápodos, lo que indica la existencia de un origen ancestral común.

Figura 3: Representación esquemática del Eryops y distintos mamíferos. [36]

La morfología funcional de estas especies concuerda con el sistema básico de acoplamiento de cuatro estructuras propuestas por Muller, en el cual se destaca la adaptabilidad de esta articulación, que continua funcionando con escasas variaciones desde hace 300 millones de años, a pesar de los considerables cambios funcionales que se le han exigido.[98]

Conceptos anatómicos y biomecánicos

Se efectúa un enfoque artroscópico de la anatomía del LCA teniendo en cuenta algunos aspectos que considero de interés destacar, cuando se debe realizar la reconstrucción artroscópica del LCA. Por lo antedicho, se pondrán de rele-

vancia aspectos de la embriología, histología, histoquímica, anatomía macroscópica y propiedades del ligamento en estudio.

Desarrollo Embriológico

El LCA aparece como una condensación del blastoma que originará a los miembros inferiores en el embrión de 6 semanas y medias. Comienza como una estructura ventral que progresivamente se invagina en la escotadura intercondílea, apareciendo antes que la gravitación articular, teniendo un origen común con los fibrocartílagos meniscales.

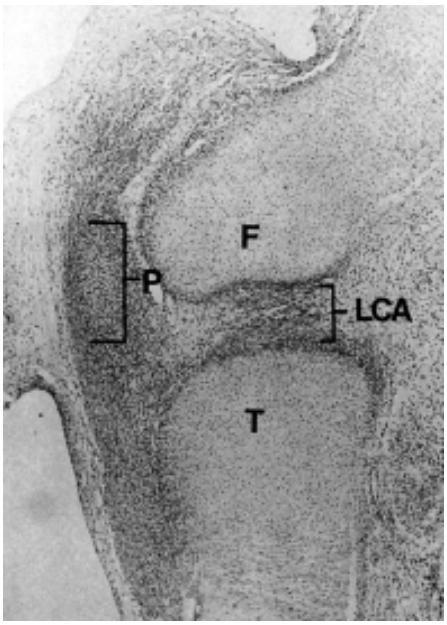

Figura 4: Condrificación de la rótula a los 45 días de gestación (fotomicrografía x4). Referencias: P: rótula; F: fémur; T: tibia; LCA: ligamento cruzado anterior.

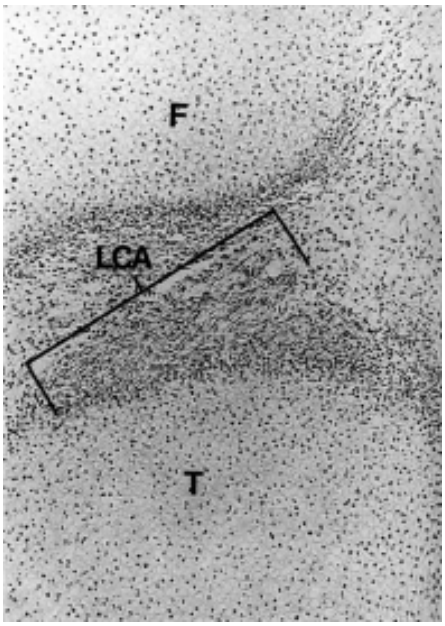

Figura 5: Desarrollo inicial del LCA durante los 45 días de gestación (x10). Referencias: F: fémur; T: tibia; LCA: ligamento cruzado anterior.

Los ligamentos cruzado anterior y posterior y los ligamentos colaterales se observan en esta fase en forma de proliferaciones celulares orientadas longitudinalmente en sus posiciones definitivas.

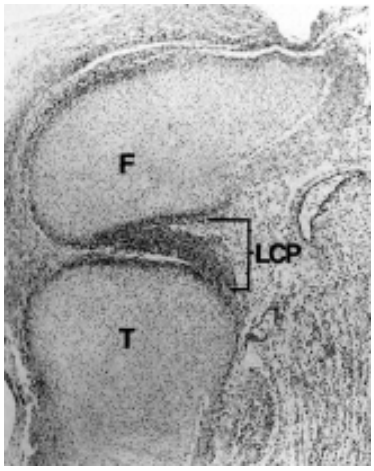

Figura 6: Desarrollo del ligamento cruzado posterior durante los 45 días de gestación (x4). Referencias: F: fémur; T: tibia; LCP: ligamento cruzado posterior.

Cuando finaliza el período embrionario, la rodilla es muy similar a la del adulto. Los ligamentos cruzados constituyen estructuras celulares bien definidas.

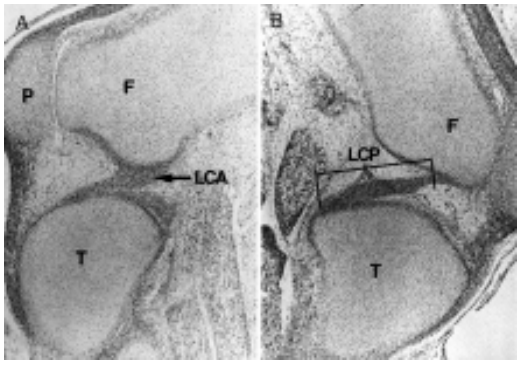

Figura 7: Desarrollo de los ligamentos cruzados de la rodilla al finalizar la etapa embrionaria. A. Ligamento cruzado anterior. B. Ligamento cruzado posterior (x4). Referencias: F: fémur; T: tibia; P: rótula; LCA: ligamento cruzado anterior; LCP: ligamento cruzado posterior.

Entre las semanas de gestación 9 y 10, los meniscos se separan de las superficies articulares y se componen de masas conformadas por fibroblastos jóvenes con inserciones en la cápsula y ligamentos cruzados. Tanto los ligamentos cruzados como los colaterales aparecen bien definidos, orientados y con abundante vascularización. Asimismo, se establecen las estructuras póstero-laterales y sus inserciones en el menisco externo y peroné.

Histoquímica

El LCA consta de una matriz colágena altamente organizada que representa aproximadamente dos tercios de su peso seco. La mayor parte de este colágeno es de tipo 1 (90%) y el restante pertenece al tipo 3 (10%). Dicho colágeno

se dispone en múltiples haces de fibras de 20 µm de espesor que se agrupan en fascículos de 20 µm a 40 µm de diámetro como la elastina (5%) y proteoglicanos (1%). El agua suele representar el 60% de peso neto en condiciones fisiológicas.

El LCA, está constituido por células de forma redondeada u ovoide de 5 a 8 µ de ancho por 15 µ de largo (semejantes a los meniscos), lo cual no es de extrañar teniendo en cuenta su origen embrionario común. Cabe destacar la abundante celularidad del LCA.



Figura 8: fotomicrografía (x40) del ligamento cruzado anterior, los núcleos de los fibroblastos son relativamente evidentes, oscuros, ovales y a veces encolumnados, envueltos en una matriz colágena.

La sustancia básica del tejido colágeno esta formado por glucosaminas y glucoproteínas. Las primeras están representadas por ácido hialurónico, condrointinsulfato y dermatosulfato. Las segundas son: la actina y la fibronectina. Si bien estas sustancias básicas constituyen menos del 1% del peso seco del LCA son imprescindibles en los procesos metabólicos que ocurren en él, tanto normales como en los procesos de desarrollo y cicatrización del mismo.

Tabla 1: Propiedades bioquímicas del LCA

Estructura	**Glucoproteínas**	**Glucosaminas**
LCA	2.02 ± 0.27	9.89 ± 0.56
LLI	0.80 ± 0.22	4.56 ± 0.26

Referencias: LCA: ligamento cruzado anterior; LLI: ligamento lateral interno.[(Reginster JY. Long-term effects of glucosamine sulphate on osteoarthritis progression: a randomized, placebo-controlled clinical trial. Lancet 2001; 357: 251–56)]

Estas sustancias básicas y el contenido de agua del LCA confieren las propiedades viscoelásticas de este tejido.

Finalmente, las bandas de colágenos están constituidas por una unidad

que es el tropocolágeno. Esta unidad histológicamente está formada por tres cadenas de polipéptidos integradas por cuatro tipos de aminoácidos que son la glicina, prolina, hidroxiprolina y aa X. La glicina es el aminoácido de menor tamaño y es responsable del ensamble entre las dos cadenas de polipéptidos, mientras que la prolina e hidroxiprolina son los responsables de la rigidez de la configuración triple helicoidal del tropo colágeno.

El tropocolágeno se agrupa en paquetes de cuatro para constituir las microfibrillas, éstas por su agrupamiento originarán los subfascículos ligamentarios para integrar finalmente los fascículos y el ligamento.

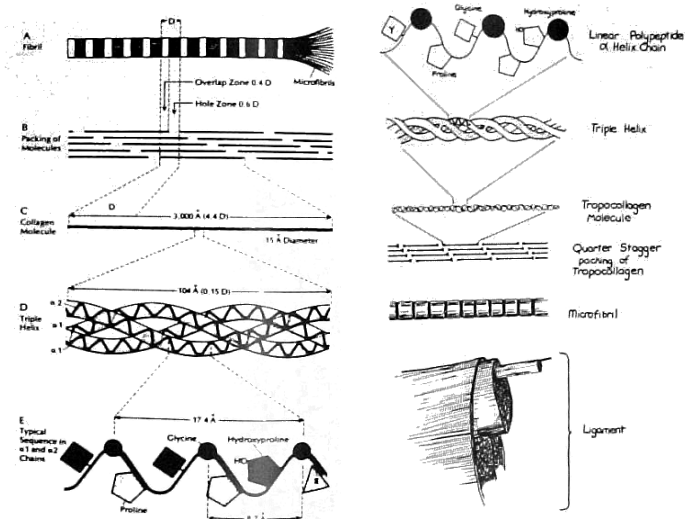

Figura 9: distribución esquemática del tropocolágeno.

Los elementos mencionados, analizados con luz polarizada, presentan un rizado especial que sería responsable de actuar como "*buffer*" para evitar daños de las fibras en los esfuerzos de elongación del ligamento.

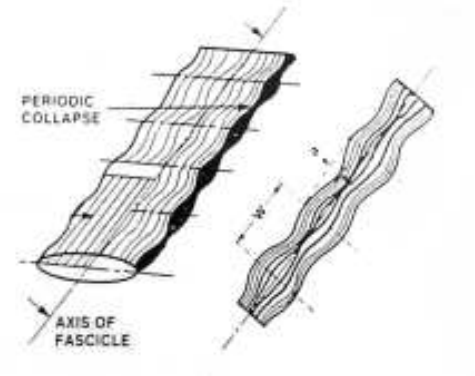

Figura 10: vista axial y corte transversal de un ligamento.

Anatomía del LCA

La pobre capacidad de curación del LCA observada clínicamente y

confirmada en múltiples experimentos *in vivo* e *in vitro*, llevó a los cirujanos ortopédicos a realizar la reconstrucción del LCA en vez de la reparación.

La anatomía macroscópica de la articulación de la rodilla ha sido ampliamente estudiada por diferentes autores, pero con un criterio puramente didáctico podemos establecer en esta articulación cuatro caras: anterior, posterior, interna o medial y externa o lateral. La cara anterior fue perfectamente descripta por Reider y Cols[124], la interna o medial por Marshall y Warren[89], quienes distinguieron tres capas diferentes, mientras que Seebacher y Cols.[135] describieron tres capas similares en el complejo póstero-lateral.

Me referiré exclusivamente a la anatomía macroscópica del LCA, teniendo en cuenta que es el principal estabilizador de la rodilla. Es un ligamento de dos haces, uno ántero-medial y otro póstero-lateral que se originan en el cóndilo femoral lateral, dentro de la escotadura intercondílea, tienen una ubicación central retrosinovial, la inserción femoral es en forma de segmento de círculo.

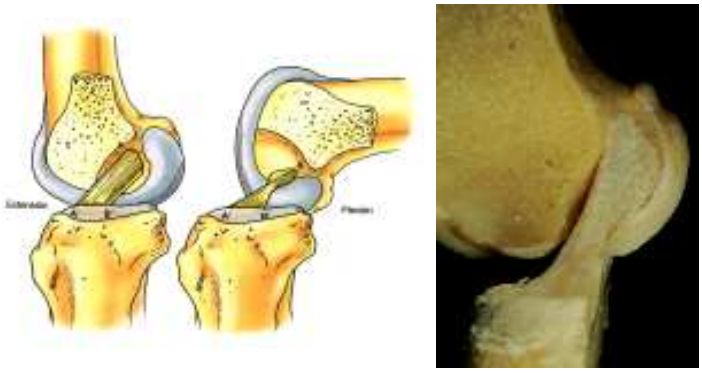

Figura 11: esquema y fotografía del ligamento cruzado anterior.

La porción anterior de la inserción es casi recta y la porción posterior es convexa. El ligamento se dirige anteriormente, distalmente y medialmente hacia la tibia.

A lo largo del transcurso de su trayecto, las fibras del ligamento experimentan una ligera rotación externa. La longitud media del ligamento es de 38 mm, y su ancho medio es de 11 mm. Aproximadamente 10 mm por debajo de su inserción femoral, el ligamento sobresale al proseguir en sentido distal hacia la inserción tibial, que representa una zona amplia y deprimida anterior y lateral con respecto a la tuberosidad tibial interna en la fosa intercondílea.

La inserción tibial se encuentra orientada en sentido oblicuo y es más resistente que la inserción femoral. Presenta una prolongación muy marcada que alcanza el asta anterior del menisco externo.

El LCA representa el principal estabilizador estático de la rodilla, impidiendo la traslación anterior de la tibia sobre el fémur, alcanzando el 85% de la fuerza total que se opone a dicho movimiento. En los distintos grados del movimiento de la rodilla diferentes segmentos del LCA actúan estabilizando dicha articulación. El segmento antero-medial se tensa a los 90º de flexión, y el segmento póstero-lateral se tensa al aproximarse a la extensión completa. También desempeña un papel, aunque menos relevante, en la resistencia a la rotación interna y externa. La vascularización de LCA esta dada por la arteria genicular media, a través de su rama ligamentaria, la cual penetra desde el hueco poplíteo en la unión del tercio proximal con los dos tercios distales del LCA.

Arnozky SP y Cols.[10] ha descrito ramas arteriales que provienen del paquete adiposo y de la arteria genicular ínfero-interna que podrían participar escasamente en la nutrición de este ligamento. Probablemente la existencia de este único pedículo vascular que habitualmente se lesiona en las rupturas del LCA, determina la escasa respuesta cicatrizal que tiene esta estructura. No obstante en algunos casos, cuando el ligamento se rompe por encima del tercio proximal del mismo, la rama ligamentaria de la arteria genicular media, puede ser respetada por la injuria lesional y en estas circunstancias podemos observar ligamentos insuficientes por haber perdido su inserción proximal, pero vitales por conservar su irrigación.

Figura 12: esquema de la irrigación de la irrigación de la articulación de la rodilla.

Figura 13: corte esquemático que muestra las ramas de irrigación arterial para los ligamentos cruzados anterior y posterior

A continuación me referiré a la inervación del LCA, esta estructura anatómica tiene fibras somato-sensitivas, ramas del nervio tibial posterior que se introducen junto con las fascias vasculares en el ligamento. Esta sensibilidad se vehiculiza a través del fascículo espinotalámico lateral, y tiene su representación en la corteza sensitiva del lóbulo parietal, esto explicaría las actitudes antálgicas en flexión que se observan a veces en las rupturas agudas del LCA, que pueden confundirse con un bloqueo meniscal de tipo mecánico.

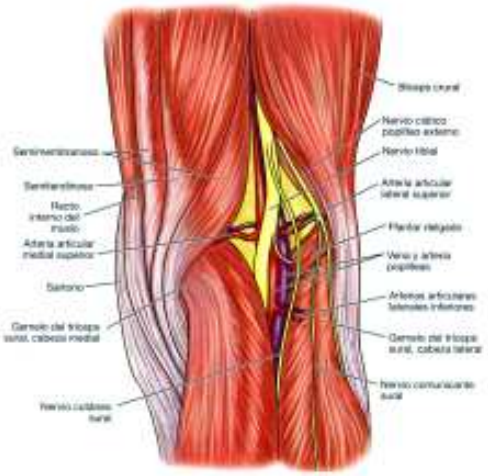

Figura 14: esquema que muestra la musculatura e inervación del rombo poplíteo

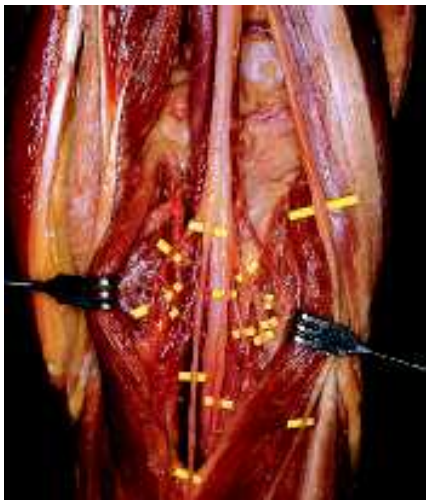

Figura 15: disección cadavérica del rombo poplíteo, las marcas amarillas indican ramas arteriales y nerviosas de la zona.

Además se han descrito tres tipos de mecano-receptores que otorgan la sensibilidad propioceptiva y kinestésica, estos son: terminaciones libres que se asemejan al aparato de Golgi, terminaciones que remedan al órgano de Ruffini y corpúsculos de Paccini. Estas estructuras, cuya presencia en el LCA fue reportada por primera vez por Shultz en 1984 y posteriormente con mayor detalle por Schutte en 1987, se conectan al sistema de la columna dorsal lemnisco, teniendo representación central en el cerebro y el cerebelo.[133, 134]

Figura 16: representación esquemática de corpúsculos sensitivos (izquierda), fotomicrografía y esquema de un corpúsculo de Paccini (derecha) en el centro se encuentra el terminal nervioso rodeado de láminas aplanadas concéntricas.

Los dos primeros elementos se comportan como adaptadores lentos, determinando la respuesta muscular necesaria para adaptarse a los requerimientos posicionales de la rodilla en la marcha. Los corpúsculos de Paccini son los responsables de la adaptación rápida, imprescindibles en la actividad deportiva.

Existe una teoría neurogénica que explicaría la progresión de la inestabilidad articular en la ruptura del LCA (figura 17).

INESTABILIDAD PROGRESIVA

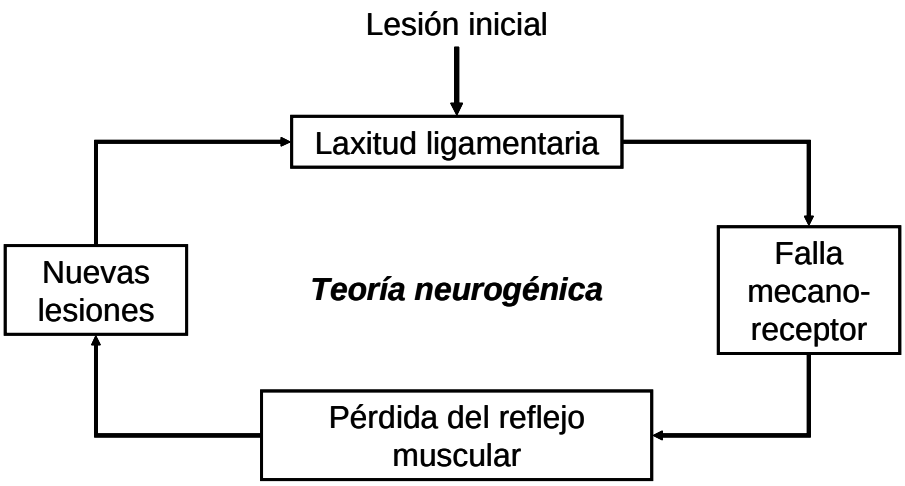

Figura 17: esquema de la inestabilidad progresiva.

Propiedades ténsiles del LCA

Muchos autores han contribuido a conocer las propiedades ténsiles del LCA, la mayoría de ellos se han referido a modelos animales. El primero en realizar un estudio de la resistencia del LCA humano fue Kennedy[70], quien midió esta propiedad en el ligamento aislado encontrando valores de 480 a 640 newtons. Posteriormente Trent[154] estudió la resistencia teniendo en cuenta las inserciones óseas del ligamento, es decir estudió el complejo hueso-ligamento-hueso, obteniendo valores muy superiores y estableciendo como valor promedio 1750 N.

Noyes en 1984 determinó valores diferentes teniendo en cuenta la edad, cuyos resultados fueron: jóvenes (de 16 a 26 años) 1775 N, en adultos (48 a 86 años) 724 N.[105]

Finalmente Woo y Cols.[159], tomaron en cuenta no solamente la edad para determinar la resistencia del LCA, sino también el eje en que se realizaba la tracción, encontrando los siguientes valores: en el eje tibial 470 N y en el eje del LCA 645 N. En realidad estos autores fueron mucho más completos en su descripción, ya que no solamente estudiaron la resistencia, sino también la pérdida de resistencia lineal, la deformidad final y la energía absorbida.

El objetivo de los estudios que analizaron la resistencia del LCA, y de las diferentes estructuras que pueden ser utilizadas para su reconstrucción, fue el de determinar, cuales presentaban una resistencia apropiada. En el momento actual todas las técnicas que se utilizan toman en cuenta también los métodos de fijación

de la plástica ligamentaria, y estamos en condiciones de afirmar que son satisfactorias.

Tabla 2: Propiedades ténsiles del LCA: Resistencia

Autor (año)		**Resistencia**
Kennedy (1976)	Ligamento aislado	480 ± 30 N
Trent (1976)	HTH	1750 N
Noyes (1984)	HTH	Jóvenes 1725 ± 269 N
		Adultos 724 ± 129 N
Woo (1990)	Eje tibial	Jóvenes 1373 ± 10 N
		Adultos 470 ± 10 N
	Eje LCA	Jóvenes 1954 ± 187 N
		Adultos 642 ± 184 N

Biomecánica

El LCA normal es un estabilizador primario de las fuerzas que se producen sobre la rodilla en dirección anterior y secundario principalmente para la rotación interna y en menor medida para la rotación externa y el varo-valgo, sobre todo durante la carga del peso corporal.

El área de sección es de 44 mm, la resistencia a las cargas de tensión es de 2160 N, la resistencia a la elongación es de 242 N/mm y sufre una deformación del 20% antes de su ruptura.

La deformación depende de las propiedades viscoelásticas, ya que, a diferencia de una estructura elástica que se deforma de una manera lineal ante la aplicación de la carga, el LCA se deforma de acuerdo con la cantidad de carga, el tiempo durante el cual esa carga se aplica y la repetición de esos ciclos de carga. Así ante los primeros ciclos de carga el ligamento sufrirá una rápida elongación (que depende de la rectificación de las fibras de colágeno) luego ante la aplicación de la misma carga en forma cíclica la longitud se mantendrá estable.

Las fuerzas que se producen con la actividad de la vida diaria rondan los 100N en la extensión pasiva, 400 N al caminar, y 1700 N en el freno y giro. Para exceder los límites de resistencia del ligamento se deben ejecutar movimientos articulares inusuales.

Markolf y Cols. cuantificaron la estabilidad de una rodilla "*in vivo*" en los planos -ántero-posterior y medio-lateral en 49 modelos humanos sin historia de lesión de rodilla y relacionaron estos resultados con pruebas similares efectuadas en 35 rodillas de cadáveres frescos. Los resultados mostraron cambios en su laxitud de hasta un 50% en los diferentes sujetos e incluso entre las rodillas derecha e izquierda de un mismo individuo. Este estudio jerarquiza el concepto de insuficiencia ligamentaria como un fenómeno funcional, más allá de las lesiones ligamentarias que pueda padecer un individuo.[88]

Noyes, Groods y Cols. dividieron el movimiento de la rodilla en seis traslaciones y seis rotaciones específicas aisladas tras el análisis minucioso de las rodillas normales, lesionadas, y de cadáveres describieron las estructuras principales que limitan el movimiento de la articulación de la rodilla en cada uno de los 12 ejes de movimiento.[105]

Otra manera de reconocer la función estabilizadora de las estructuras ligamentarias resulta del análisis clínico de rodillas lesionadas, donde pueden reconocerse movimientos anómalos, para deducir que estructura resulta insuficiente.

Del empleo de estas técnicas se derivan los conceptos de estabilizadores primarios y secundarios.

Un estabilizador primario absorbe la mayor parte de las fuerzas impresas por las fuerza deformantes, si se extirpan los estabilizadores primarios esa fuerza es entonces soportada por los estabilizadores secundarios que pueden resultar suficientes o no para esa función.

La rodilla presenta cuatro estabilizadores primarios que son el LLI, LCA, LCP y el CPL (complejo póstero-lateral).

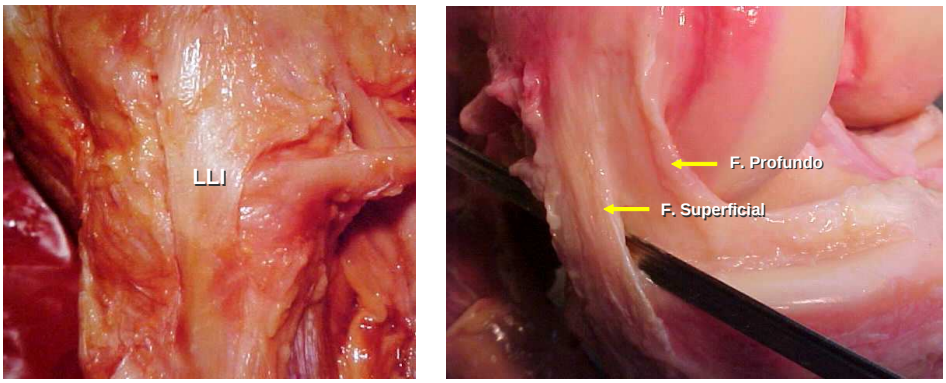

Figura 18: disección cadavérica en la que se observa a la izquierda el LLI y los fascículos superficial y profundo a la derecha

El primero de estos estabilizadores limita la deformidad en valgo de la rodilla entre 0º a 45º, en especial, el fascículo superficial del LLI. La sección del fascículo profundo y la cápsula posterior no han producido un aumento significativo de la estabilidad; sin embargo, son estabilizadores secundarios junto al LCP, en particular en extensión y en menor medida al LCA.

El complejo póstero-lateral (CPL) está compuesto por el LLE, el tendón del músculo poplíteo y el ligamento peroneo-poplíteo. Este complejo limita la deformidad en varo de la rodilla, pero también participa en la limitación de las rotaciones. Las lesiones aisladas de estas estructuras son poco frecuentes, habitualmente se asocian con lesiones del LCA y del LCP, en forma didáctica podemos decir que el LLE es el estabilizador primario para limitar la deformidad en varo de la rodilla, mientras que las otras estructuras mencionadas participan como estabilizadores secundarios.

El LCA es claramente el estabilizador primario de la traslación anterior de la tibia sobre el fémur. Noyes, Butler y Cols. demostraron que a 90º de flexión aportaba el 85% de la fuerza restrictiva anterior y aumentaba ligeramente a 30º de flexión de la rodilla.[105]

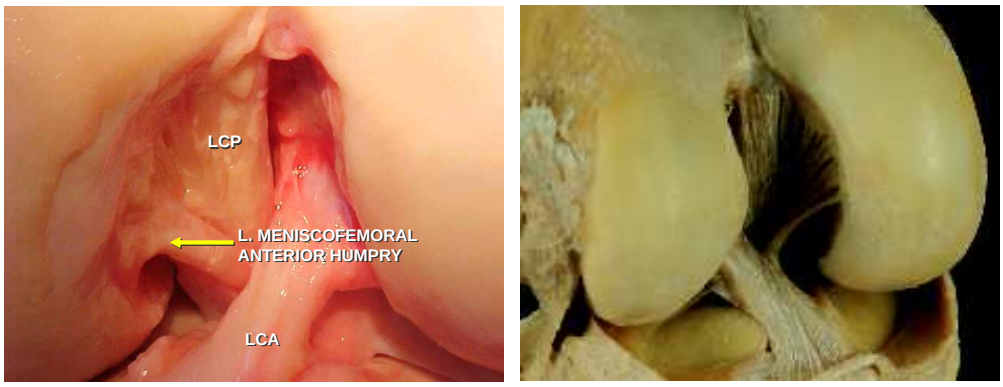

Figura 19: disección cadavérica que muestra la relación intercondílea de los ligamentos cruzados anterior (LCA) y posterior (LCP).

Finalmente, el LCP aporta el 95% de la fuerza restrictiva para la traslación posterior de la tibia. Ninguna otra estructura aporta más de un 2% de limitación secundaria estabilizadora, tras la sección del LCP, la cápsula póstero-externa y el poplíteo aportan más de un 50% de la fuerza restrictiva posterior y el LLE un 15%.

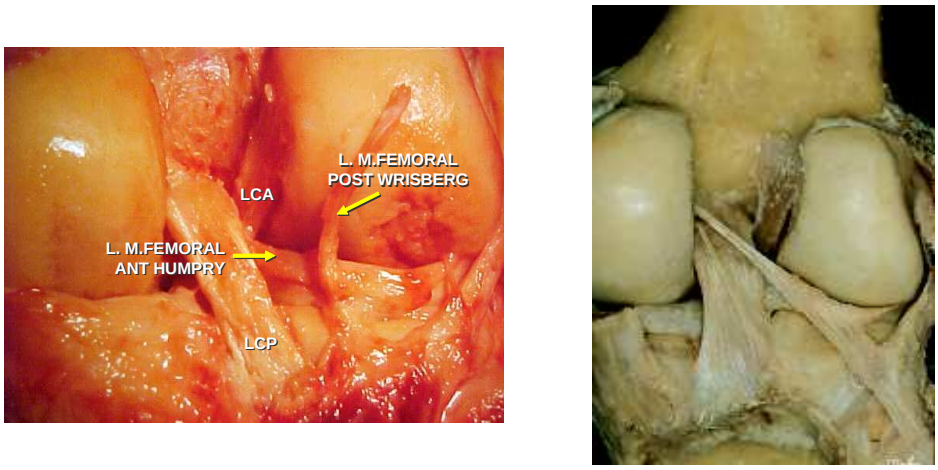

Figura 20: disección cadavérica: vista posterior de los ligamentos de la rodilla.

El movimiento de la rodilla se realiza simultáneamente sobre múltiples ejes. Levy, Torzilli y Cols.[75] evaluaron 29 rodillas estables "*in vivo*" y describieron el movimiento de rotación impartido al fémur y a la tibia cuando se aplicaban traslaciones anteriores o posteriores a la rodilla flexionada. Comprobaron que la rotación femoral era mínima e inconstante mientras que la rotación tibial era importante y mantenía una dirección constante. En la traslación tibial anterior, la tibia rotaba internamente y en la traslación posterior lo hacía externamente. Como contraprueba de lo descrito estos autores comprobaron que al evitar las rotaciones de la tibia se determinaba una disminución de las traslaciones de hasta un 30% y que en ausencia de los ligamentos cruzados, ambas rotaciones disminuían en amplitud, lo que indica la primacía de estas estructuras, no solo en el desplazamiento ántero-posterior sino también en el control y producción de las rotaciones tibiales.

Resumiendo lo analizado podemos decir que el LCA desempeña cuatro funciones primordiales:

- Ayuda a guiar el movimiento de las superficies articulares de la rodilla.
- Limita la traslación anterior de la tibia.
- Limita y controla la rotación axial de la tibia sobre el fémur.
- Limita la deformidad varo-valgo de la rodilla como estabilizador secundario.

Así, la articulación de la rodilla presenta cuatro pilares de estabilización, que están constituidos por el LLI, LCA, LCP y el CPL. Cuando cualquiera de estas estructuras se lesiona, la articulación sufre una alteración funcional que reconocemos como insuficiencia ligamentaria.

En el caso del LLI en general se puede esperar la cicatrización del mismo, sin condicionar consecuencias futuras, esta respuesta cicatrizal podría ser por la

condición de ligamento acintado y en íntimo contacto con la cápsula articular. En el caso de lesionarse algunas de las otras estructuras mencionadas que tienen una morfología acordonada la cicatrización primaria es excepcional, por lo tanto, el tratamiento deberá ser quirúrgico, realizando algún procedimiento de reconstrucción ya que las reparaciones primarias han demostrado ser ineficaces en el tiempo.

Fisiología de la cicatrización ligamentaria

Se han descrito cuatro fases en el proceso de cicatrización ligamentaria:

- Fase 1: Inflamatoria.
- Fase 2: Proliferación celular y de la matriz.
- Fase 3: Remodelación.
- Fase 4: Maduración.

Las tres primeras fases se producen en aproximadamente seis semanas. Sin embargo, los estudios se han realizado tomando como patrón a los ligamentos extraarticulares. En el caso del LCA la situación es diferente, los estudios experimentales han demostrado que a pesar de que el LCA presenta una respuesta vascular profusa tras la lesión, no se produce una reparación espontánea, esto podría deberse a la dilución en el líquido sinovial del hematoma después de la lesión, lo cual impide que se forme el coágulo de fibrina y con este el inicio del proceso de cicatrización. Otras teorías sugieren que la naturaleza dinámica de los fascículos, incluso con márgenes de movimiento muy estrechos, impediría la unión espontánea de estas fibras. En base a estas observaciones se propuso la reparación quirúrgica del LCA.[44, 120]

Sin embargo, los procedimientos de reparación primaria realizados tanto experimentalmente como en evaluaciones a distancia en humanos, han sido desalentadoras.[41]

OBJETIVOS

Objetivo General

- Evaluar el comportamiento del reemplazo de LCA con injerto de tendones isquiotibiales en 71 casos consecutivos.

Objetivos Específicos

- Valorar la importancia de la reconstrucción del LCA según sexo y edad.
- Objetivar el sobrepeso de los pacientes en relación a la edad y sexo.
- Objetivar la procedencia y actividad deportiva de los pacientes.
- Comparar la relación entre actividad deportiva y sexo en la valoración biomecánica post-reconstrucción del LCA.
- Comparar la relación entre actividad deportiva y edad en la valoración biomecánica post-reconstrucción del LCA.
- Comparar la relación entre actividad deportiva y sobrepeso en la valoración biomecánica post-reconstrucción del LCA.

MATERIAL Y MÉTODOS

Diseño del estudio

Se realizó un estudio retrospectivo observacional descriptivo, de corte transversal, con trabajo de campo.

Universo y Muestra

El universo comprendió la población total de pacientes de ambos sexos, que fueron intervenidos quirúrgicamente para reconstrucción del ligamento cruzado anterior (LCA) utilizando los tendones isquiotibiales que llegan a la consulta en forma espontánea o por derivación. La muestra quedó constituida por pacientes operados de ambos sexos, de 12 a 55 años, que concurrieron por primera vez o fueron derivados a nuestro Centro de Ortopedia y Traumatología en el período comprendido entre el 1º de enero de 2001 al 31 de diciembre de 2005. Los criterios de exclusión fueron los siguientes:

- Cirugías previas (menisectomías o plásticas a cielo abierto).
- Lesiones meniscales y cápsulo-ligamentarias asociadas (LCP, LLI, LLE, PAPE y PAPI).
- Cambios radiográficos degenerativos en el preoperatorio.

Inicialmente quedaron incorporados al estudio un total de 87 pacientes, pero debido a la falta de diversos datos esenciales fueron excluidos 16, de modo que el tamaño final de la muestra es de 71 rodillas.

Nuestro Centro de Ortopedia y Traumatología está instalado en la ciudad de Córdoba, con un entorno poblacional correspondiente a la clase media y media alta. El radio de influencia cubre fundamentalmente la demanda propia de todo el sector centro de la ciudad. En el radio próximo se ubican otros centros de salud tanto privados como públicos, escuelas primarias y secundarias, institutos universitarios y academias de formación, así como gimnasios y centros de recreación deportiva (tenis, paddle, fútbol 5, natación, etc.).

Variables de estudio

- Edad cronológica: la muestra será distribuida en grupos etáreos por década.
- Sexo: masculino, femenino.
- Procedencia: país, ciudad y barrio.
- Actividad deportiva: si, no.
- Sobrepeso: si, no.
- Grado de instrucción alcanzado: primaria incompleta; primaria completa; secundario incompleto; secundario completo; terciario incompleto; terciario completo; universitario incompleto; universitario completo. La instrucción terciaria y universitaria será considerada en conjunto como nivel de instrucción superior.
- Patologías generales agregadas.
- Hábitos tóxicos: consumo de tabaco, alcohol y otros tóxicos.

Examen Clínico

Se objetivaron los siguientes exámenes:

- Maniobras de estabilidad articular (cajón anterior – Lachman – pívot shift).
- Examen radiológico.
- Examen por R.M.N.
- Evaluación de resultados (score: Lysholm, IKDC, KT 1000 y maniobras de estabilidad articular).

DIAGNÓSTICO

ANAMNESIS

En general los pacientes portadores de una lesión del LCA, relacionan su sintomatología con el episodio traumático durante una práctica deportiva. Los deportes que con mayor frecuencia determinan estas lesiones, en nuestro medio, son fútbol, rugby, basquet, voleibol y esquí.

En las lesiones agudas el cuadro clínico es protagónico, el paciente refiere con exactitud el momento de la lesión. Durante el interrogatorio, el paciente suele referir que sintió un chasquido y la sensación de que “algo se rompió”.

EXAMEN FÍSICO

En las lesiones agudas el examen físico se dificulta en razón del dolor y el derrame articular, que presentan estos pacientes. Nuestra conducta en estos casos es realizar una punción evacuadora de la rodilla, con el objeto de disminuir el dolor y analizar las características del líquido de punción. En general el líquido de punción es hemático (Figura 21), cuando estamos en presencia de una lesión del LCA.

Figura 21. Hemartrosis

Pero puede ocurrir que además de sangre encontremos glóbulos de

grasa, lo que nos indicaría que estamos en presencia de una lesión osteocondral. En términos generales podemos decir que cuando un paciente presenta una hemartrosis tiene más de un 80% de posibilidad de haber lesionado su LCA. En algunos casos el paciente presenta un seudobloqueo que puede ser originado por dos circunstancias, por el dolor que determina una actitud antálgica de la rodilla, o bien porque el muñón distal del LCA lesionado ocupa espacio en la escotadura intercondílea e impide en forma mecánica la extensión completa de la misma. (Figura 22).

Figura 22. Imagen artoscópica Lesión aguda del LCA.

Ante la presencia de un seudobloqueo debemos realizar el diagnóstico diferencial con un bloqueo meniscal originado por una ruptura en asa de balde del menisco interno. (Figuras 23 y 24)

Figura 23. Asa de balde menisco interno.

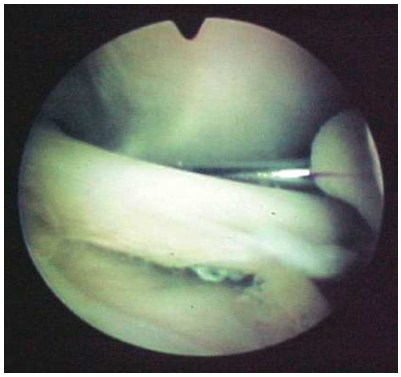

Figura 24, Asa de balde menisco externo.

ESTUDIOS COMPLEMENTARIOS

Los estudios complementarios utilizados para diagnosticar lesiones del LCA comprenden los estudios radiológicos y la RNM. La radiología permite diagnosticar avulsiones de la espina tibial, lesión frecuente en los niños y adolescentes, pero que puede presentarse con menor incidencia en el individuo adulto.

RESONANCIA MAGNÉTICA

Actualmente la RM es el procedimiento de elección de diagnóstico por imágenes para detectar distintas patologías de la rodilla. Es un procedimiento no invasivo y nos permite diagnosticar una amplia variedad de lesiones asociadas con las injurias del LCA.

El mejor plano para la visualización del LCA es el sagital, los cortes en el plano coronal y axial, permiten completar el estudio.

La especificidad y sensibilidad para determinar el estado del LCA y las demás estructuras anatómicas es de un 90% a 98% respectivamente. Los estudios normales se realizan con una rotación externa de la rodilla de 10° a 15°, con el objeto de alinear al LCA en los cortes sagitales.

En el corte sagital logramos ver el techo del intercóndilo y al LCA normal como una banda hipointensa que se origina en el platillo tibial y se dirige paralelo al cóndilo femoral externo en forma de abanico. (Figuras 25 y 26)

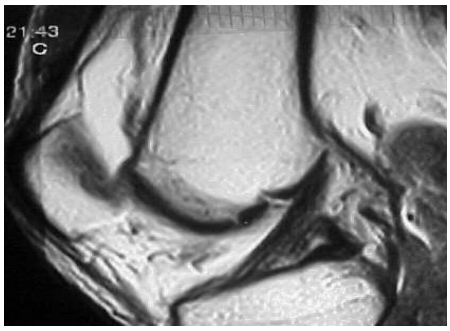

Figura 25.

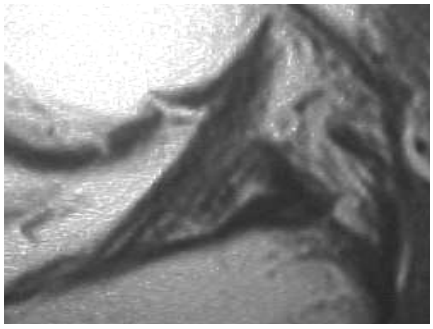

Figura 26

RUPTURAS DEL LIGAMENTO CRUZADO ANTERIOR

La precisión de RM para el diagnóstico de la patología del LCA es del 95 al 98%. Asimismo con la RM podemos identificar con precisión cual es el sector del LCA que ha sido afectado. Existe una clasificación clásica de Warren y col que menciona el sitio y porcentaje de rupturas en que se produce la lesión del LCA. El 80% corresponde al tercio medio, el 18% en la inserción femoral y el 2% abarca los desgarros tibiales.(Figura 27)

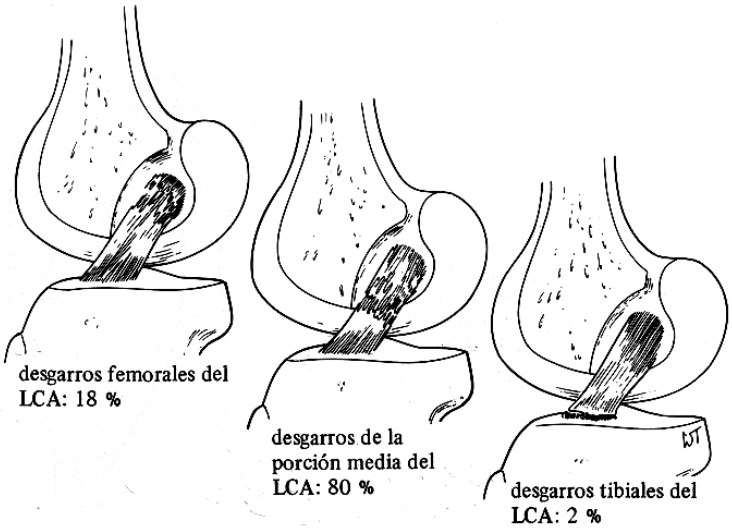

Figura 27. Clasificación de Warren y cols.

Las alteraciones observadas en la RM del LCA, están referidas a cambios de la morfología y de la estructura del mismo. Entre las alteraciones de la morfología, lo más destacable, es la interrupción de sus fibras y el contorno irregular y ondulado. (Figura 28)

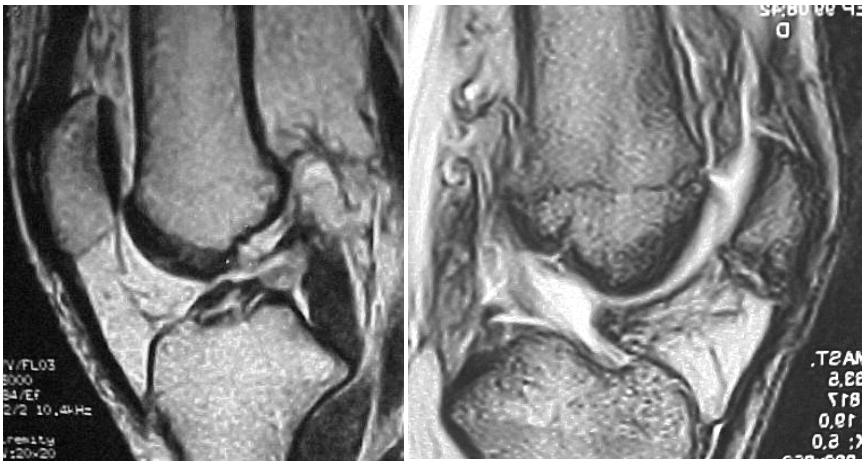

Figura 28

La pérdida de la orientación con respecto al techo del intercóndilo es un signo indirecto de ruptura crónica. La presencia de edema (líquido) en el trayecto del LCA, puede ser indicativo de lesión aguda y en las lesiones completas, la ausencia confirma el diagnóstico. (Figura 29)

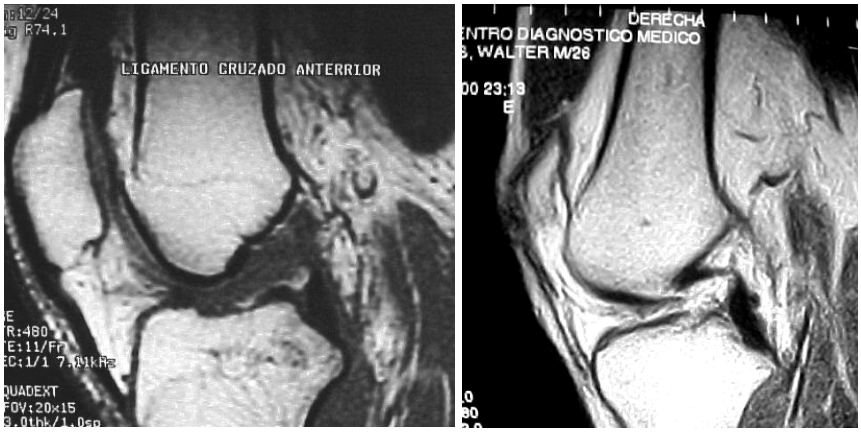

Figura 29

Las lesiones incompletas muchas veces se presentan con un cambio en la intensidad del ligamento. (Figura 30)

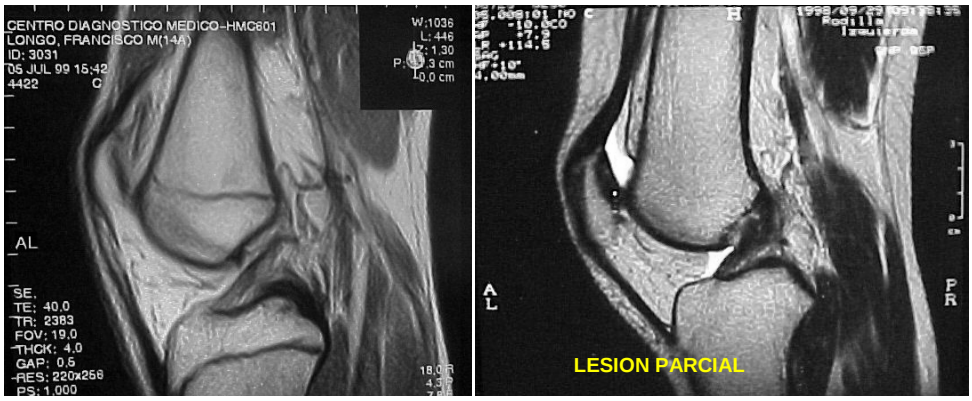

Figura 30. LCA normal (izquierda), lesión parcial (derecha)

En recientes investigaciones se caracterizan en cinco patrones a las alteraciones en la RM relacionadas con rupturas del LCA. Los hallazgos fueron:

1. Aumento difuso de la intensidad de señal y agrandamiento del ligamento.

2. Ligamento horizontalizado.

3. Ausencia del LCA.

4. Irregularidad o discontinuidad del ligamento.

Existen imágenes con focos de alteración rizoide que pueden corresponder a la formación de tejido cicatrizal presentes en los estadios secuelares de rupturas inveteradas. (Figura 31)

Figura 31

ALTERACIONES RELACIONADAS CON EL DESPLAZAMIENTO DE LA TIBIA

La traslación anterior de la tibia con respecto al fémur, en la rupturas del LCA, se manifiestan en la RM, con dos signos clásicos que son: a) El signo del bucle del LCP, determinado por el acercamiento de sus puntos de inserción y b) La pérdida de tensión del tendón rotuliano por el mismo motivo. (Figura 32)

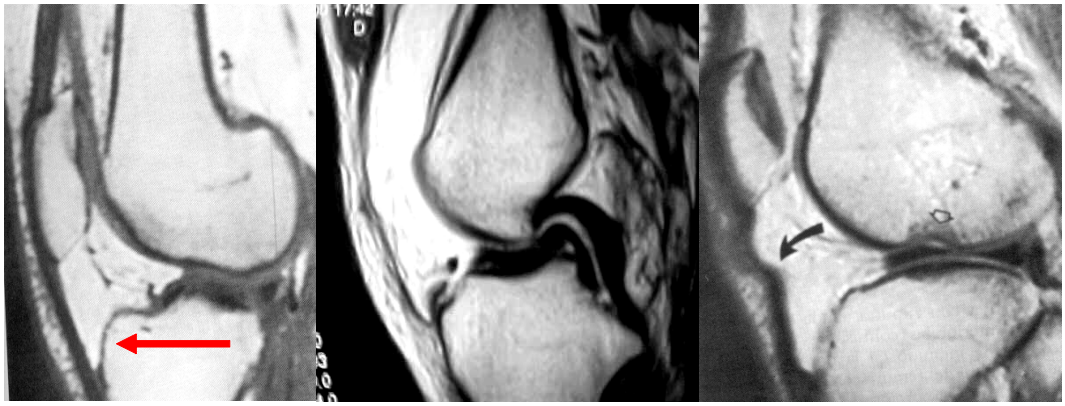

Figura 32.Traslación anterior de la tibia (izquierda); Signo del Bucle (centro); Pérdida de Tensión (derecha)

En los desplazamientos anteriores mínimos existen otros signos indirectos como es la subluxación posterior del menisco lateral con respecto al platillo tibial externo. Este signo ”del menisco descubierto” es positivo en el 18% de los casos.

ALTERACIONES OSEAS Y DEL CARTÍLAGO ARTICULAR

Las alteraciones óseas y del cartílago articular han sido estudiadas por diferentes autores. La presencia de estas alteraciones asociadas a las lesiones ligamentarias del LCA como así también en las del LCP, son muy frecuentes.

Un traumatismo de cierta importancia en la rodilla provoca lesiones óseas que han sido denominadas fracturas intraóseas ocultas o contusiones óseas (BONE BRUISE); éstas se localizan cerca de la superficie articular y son el resultado de fuerzas de compresión o de impacto. La alta incidencia de las contusiones óseas asociada a las lesiones de los ligamentos cruzados o laterales de rodilla son compatibles con la existencia de microfracturas trabeculares con hiperemia y edema de la médula ósea.,

Rosen y Jackson[126] en su trabajo original evaluaron 64 rodillas en las que evidenciaron lesiones ocultas osteocondrales asociadas a rupturas del LCA diagnosticadas a través de la RM, en el 83% de las lesiones agudas. En su casuística el 85% el sector mas comprometido era el compartimiento lateral, abarcando el 50% el cóndilo femoral y el otro 50% el platillo tibial externo. (Figura 33)

Figura 33

En todos estos casos lo llamativo fue que solo a través de la RNM se podía evidenciar estas lesiones y la artroscopia no mostraba ninguna alteración en los sectores cartilaginosos comprometidos.

Friedman[46] en 1988 estudió lesiones que luego publicó con otros autores en 1992 haciendo referencia al término “BONE BRUISE”. En su trabajo original estudió lesiones agudas de rodilla y pudo determinar y clasificar con la resonancia magnética (RM) cuatro tipos de lesión.

Tipo I: BONE BRUISE (Contusión Osea)

Tipo II: FRACTURA POR ESTRES

TIPO III: FRACTURA FEMORAL Y TIBIAL

TIPO IV: FRACTURAS OSTEOCONDRALES

Las contusiones óseas (Bone Bruise) que representaba el 85% de los casos fueron definidas como áreas postraumáticas, subcondrales, geográficas y no lineales con aumento de intensidad de la señal observadas en T2. Comprometían las epífisis y parte de la metáfisis, y en todos los casos el cartílago articular se encontraba normal.

En todos estos pacientes la artroscopía demostró lesiones ligamentarias pero no evidenció lesión cartilaginosa.

Peter Fowler y cols[43] realizaron un estudio restropectivo en 21 rodillas con lesión aguda del LCA y llegaron a la siguiente conclusión: que las fracturas tipo reticulares (Bone Bruise) en un gran porcentaje de los casos se resolvían espontáneamente, sin dejar secuelas, en cambio aquellas lesiones de tipo geográficas (caracterizadas por una lesión adyacente a la cortical ósea), el 66% sufría alteraciones que solo se evidenciaban con la RM, y en estos casos era evidente la esclerosis subcortical con pérdida de cartílago defectos osteocondrales y fracturas corticales.

Los autores del párrafo precedente clasificaron a las imágenes halladas en la RM, encontrando la siguiente incidencia:

TIPO RETICULAR: 70%.

TIPO GEOGRAFICAS: 25%.

TIPO LINEALES: 5%.

Score de Lysholm

El *score* de Lysholm, muy popular por su fácil y rápida realización, es un cuestionario de respuestas cerradas por Si/No basado en los síntomas subjetivos que refiere el paciente operado, tomando como parámetros situaciones de la vida diaria, sin tener en consideración otro tipo de variables como la actividad rutinaria del paciente y hallazgos clínicos.

Está compuesto por 8 criterios subjetivos, cada uno de ellos con sólo una respuesta posible que proporciona un puntaje determinado. El máximo puntaje posible alcanza los 100 puntos.

Su principal inconveniente es la gran subjetividad, puesto que la evaluación se obtiene de las manifestaciones del paciente sin tomar en cuenta otras variables de importancia (hallazgos clínicos por ejemplo) para determinar el éxito o fracaso del tratamiento.

Criterios del *Score* de Lysholm

1. Renguera.
2. Utilización de soporte para caminar.
3. Bloqueos articulares.
4. Inestabilidad subjetiva.
5. Dolor.
6. Inflamación.
7. Dificultad para subir escaleras.
8. Posibilidad de ponerse en cuclillas.

Planilla de recolección de datos para el *Score* de Lysholm

Paciente ..... Nro. Identificación .....
Médico ..... Examinador ..... Fecha …….....

RENGUEA?
· No (5) · Periódicamente (3) · Constantemente (0)

UTILIZA SOPORTE PARA CAMINAR?
· No (5) · Bastón o Muleta (2) · No puede apoyar el MI. (0)

SE TRABA LA RODILLA?
· No (15) · Siente sensación pero no se traba (10)
· Se traba ocasionalmente (6) · Se traba frecuentemente (2)
· Esta trabada al examen físico (0)

PRESENTA INESTABILDAD?
· Nunca (25)
· Algunas veces con el ejercicio violento (20)
· Frecuentemente con el ejercicio u otra actividad – no puede hacer deportes (15)
· Ocasionalmente con actividades de la vida diaria (10)
· En forma frecuente con actividades de la vida diaria (5)
· A cada paso (0)

PRESENTA DOLOR?
· No (25)
· Inconstante y leve con el ejercicio (20)
· Marcado durante actividad severa (15)
· Marcado durante y después de caminar más de 2 km (10)
· Marcado durante y después de caminar menos de 2 km (5)

PRESENTA INFLAMACION?
· No (10) · Con actividad severa (6) · Con actividad habitual (2)
· Constantemente (0)

PUEDE SUBIR ESCALERAS?
· Sin problemas (10) · Empeoró ligeramente (6) · Un escalón por vez (2)
· Imposible (0)

ES CAPAZ DE PONERSE EN CUCLILLAS?
· Sin problemas (5) · Empeoró ligeramente (4) · Mas allá de 90 grados (2)
· Imposible (0)

Tabla 3: Resultados del *Score* de Lysholm

EXCELENTE	**95 a 100 puntos**
BUENO	**84 a 94 puntos**
REGULAR	**83 a 65 puntos**
MALO	**64 a 0 puntos**

IKDC (International Knee Documentation Committee)

El IKDC, es un método de evaluación que fue elaborado por los miembros de las Sociedades de Rodilla Europea y Norteamericana, a fin de unificar los criterios de evaluación. Según el mismo, el IKDC considera ocho variables:

1. Evaluación subjetiva.
2. Síntomas del paciente.
3. Rango de movilidad articular.
4. Examen ligamentario.
5. Crepitación compartimental.
6. Evaluación del sitio de toma del injerto.
7. Hallazgos radiológicos.
8. Prueba funcional.

A su vez, cada variable presenta cuatro grados:

A. Normal.
B. Cercano a lo normal.
C. Anormal.
D. Severamente anormal.

Se toma el peor grado de cada variable para determinar el resultado final.

Planilla de recolección de datos para IKDC

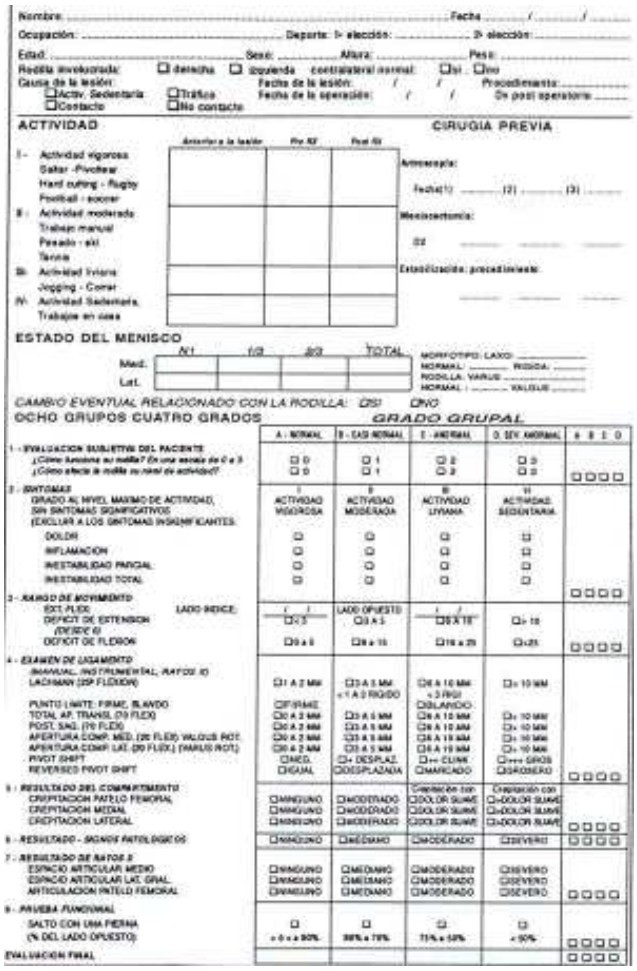

Figura 34: planilla de evaluación para el score IKD.

KT 1000

Es un método de evaluación instrumentada de la laxitud anterior de la rodilla. Este aparato (artrómetro) es el más utilizado para este tipo de evaluación, que permite realizar una medición mecánica en milímetros del desplazamiento ántero-posterior de la tibia.

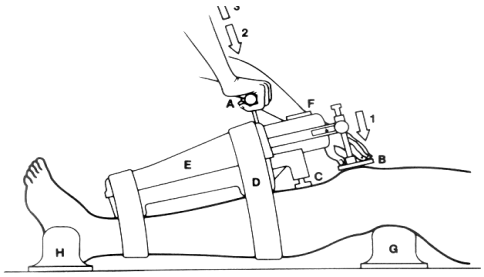

Figura 35. Artrómetro.

El artrómetro se coloca en la parte anterior de la pierna posicionando un soporte debajo del muslo con la rodilla en flexión (25º-30º), se obtiene una posición de referencia de medida aplicando una carga posterior sobre la parte proximal de la pantorrilla de 20 libras quitando la carga varias veces hasta que se obtiene un posición de la rodilla sin carga reproducible. Luego se coloca el marcador del artrómetro en cero, se aplica entonces una fuerza anterior de más de 20 libras y se recoge el desplazamiento del marcador (figura 35).

Se debe realizar también en la rodilla contralateral sana, obteniendo resultados para comparar con la lesionada. Los estudios realizados por medio de estos artrómetros demostraron que la diferencia de lado a lado entre la rodilla normal y la lesionada con un desplazamiento >3 mm con una carga de 20 libras indica una insuficiencia del LCA con un 95% de fiabilidad.

Según los resultados obtenidos de diferentes mediciones del desplazamiento ántero-posterior de la pierna lesionada y de la pierna contralateral sana se consideran los siguientes grupos:

Tabla 4: valoración del test KT1000

Valoración	Desplazamiento ántero-posterior
EXCELENTE	**<3 milímetros**
REGULAR	**3 y 5 milímetros**
MALO	**>5 milímetros**

Test de Lachman

El test de Lachman se realiza con el paciente en decúbito dorsal con la rodilla en flexión de 30°, el examinador sujeta con una mano firmemente el fémur por encima de la rotula, y con la otra toma la tibia de su metáfisis proximal e imprime una fuerza para provocar el desplazamiento anterior de la tibia con respecto al fémur.(Figura 36)

Figura 36. Test de Lachman.

Según el desplazamiento de la tibia con respecto al fémur podemos clasificar la inestabilidad en tres grados:

- Grado I cuando el desplazamiento tibial es de 5 mm.
- Grado II entre 5 a 10 mm.
- Grado III el desplazamiento es mayor de 10 mm.

Test de pivot-shift

La maniobra del pivot shift se explora con el paciente en decúbito dorsal llevando la rodilla de la extensión a la flexión, mientras se ejerce sobre la extremidad proximal de la tibia una fuerza en valgo, conservando una rotación neutra. Esta maniobra muestra el resalto de la tibia sobre el fémur por falla del pivote central de la rodilla y es indicativo de insuficiencia del LCA. Algunos pacientes confirman que este “desplazamiento de la tibia hacia delante”, es lo que le ocurre cuando “se le sale la rodilla”.

Creemos que es difícil clasificar en grados a esta maniobra como mencionan algunos autores. Para nosotros la sola traslación anterior de la tibia significa que el test de pívot-shift es positivo y nos confirma una insuficiencia del LCA.(Figura 37)

Figura 37. Maniobra del Pívot Shift.

Test del cajón anterior

De escaso valor diagnóstico, para realizar este test del cajón anterior se toma la rodilla en flexión de 90°, tracciona hacia anterior del extremo proximal de la tibia y comprobando comparativamente si existe desplazamiento de la tibia con respecto al fémur.(Figura 38)

Figura 38. Maniobra del Cajón Anterior.

Las maniobras semiológicas utilizadas para el diagnóstico de las lesiones del LCA son: el cajón anterior, el test de Lachman y la maniobra del pívot-shift. De todas estas maniobras la más importante es la del pívot-shift, o falla del pivote central, la cual es patognomónica de ruptura del LCA.

Instrumentos para la recolección de datos

Los datos provistos para cada uno de los exámenes serán incorporados a una ficha de catastro individual para su posterior análisis.

Todos los exámenes se realizan previa suscripción de consentimiento informado por parte del paciente, padre/madre o tutores.

Tratamiento y análisis de los datos

Según el tipo de variable de que se trate, los datos serán resumidos mediante las correspondientes estadísticas descriptivas (frecuencias relativas, media aritmética y desviación estándar) y presentados por medio de tablas y gráficos.

Las estadísticas inferenciales estarán referidas a prueba de hipótesis y estudio de correlación. Las diferencias y asociaciones serán estadísticamente significativas cuando p es menor a 0,05.

Técnicas Artroscópicas

La artroscopía de rodilla fue desarrollada por Takagui en Japón en 1918. A partir de sus experimentos iniciales con un cistoscopio en un medio gaseoso realizado en cadáveres, desarrolló un artroscopio y publicó sus experiencias en 1931. En el mismo año Burman publicó sus experiencias con exploraciones endoscópicas en las principales articulaciones del cuerpo humano. Watanabe, Takeda e Ikeuchi editaron el primer atlas de artroscopía en 1957, mientras que en

1940, Macknab fue el primer norteamericano que intentó la realización de una artroscopía de rodilla, Jackson reintrodujo la técnica en USA en 1965 y en 1975 O'Connor desarrolló el primer artroscopio quirúrgico además de describir su uso en distintas técnicas quirúrgicas. A partir de 1970 son muchos los estudios que han sido publicados y que demuestran los buenos resultados de esta técnico quirúrgica.

Selección del paciente (indicaciones y contraindicaciones)

Las indicaciones para la artroscopía de rodilla incluyen aspectos diagnósticos y terapéuticos. Una historia clínica y un examen físico meticuloso son obligatorios y deben preceder a la realización de los estudios complementarios (laboratorio e imagenología) cuando así este indicado. Las indicaciones para la realización de una artroscopía son las siguientes:

- Sinovitis.
- Resección del retináculo lateral.
- Desgarro del menisco.
- Menisco discoide.
- Desgarro del ligamento cruzado anterior (LCA).
- Desgarro del ligamento cruzado posterior (LCP).
- Lesión condral.
- Condromalacia.
- Cuerpos libres intraarticulares.
- Enfermedad articular degenerativa (estadios iniciales).
- Infección articular.
- Plica sinovial sintomática.
- Fractura de platillo tibiales (con asistencia artroscópica).

Las contraindicaciones absolutas son, las infecciones sistémicas y la enfermedad articular degenerativa severa.

Ventajas y Desventajas

Las ventajas de la artroscopía superan claramente a las desventajas: proporcionan una evaluación exacta de la totalidad de la rodilla con poco daño de los tejidos blandos, con poca morbilidad, menor incidencia de complicaciones post-operatorias y una recuperación más rápida que la cirugía abierta.

Las desventajas incluyen la necesidad de poseer el equipamiento técnico especializado y la necesaria curva de aprendizaje de las distintas técnicas quirúrgicas.

Implantes

Como medio de fijación o implantes de los tendones isquiotibiales, para la reconstrucción del LCA, se utilizó en todos los casos una fijación femoral transversal de titanio y una fijación tibial con tornillos biodegradables.

Injerto de tendones isquitibiales

Los tendones isquiotibiales son los que conforman la “pata de ganso”, éste es un tendón conjunto muy curioso, porque está formado por tres tendones de músculos que provienen de diversos puntos de origen y tienen una inervación completamente distinta: el nervio femoral (sartorio), ciático (semitendinoso) y obturador (recto interno)

La pata de ganso tiene como función específica:

1. Control de la rotación externa anormal de la tibia cuando la rodilla está flexionada al caminar o correr.
2. Proveer una cincha por debajo de la parte interna del platillo tibial para soportar la parte interna de la rodilla cuando la dirección del movimiento se cambia, de tal manera que el cuerpo se desplaza lejos de la pierna que soporta la carga.

El control de la rotación se obtiene al convertir los músculos que componen la pata de ganso (sartorio, semitendinoso y recto interno) de flexores a rotadores internos de la tibia.

TÉCNICA QUIRÚRGICA

Se coloca al paciente en decúbito dorsal y bajo anestesia raquídea o peridural, siempre utilizamos manguito hemostático y sujetador del muslo (*leg holder*).

Toma del injerto: efectuamos un abordaje longitudinal paramedial interno a 3 cm de la cresta tibial y por debajo de una línea imaginaria a la TAT de unos 2 cm aproximadamente, se visualiza la pata de ganso y se realiza una incisión en "L" invertida en la fascia del Sartorio, identificándose los tendones de los músculos recto interno y semitendinoso, que se separan disecándolos en forma roma, con tijera se cortan las expansiones aponeuróticas que se dirigen hacia los gemelos desde el semitendinoso. Con el "*stripper*" o extractor se extraen ambos tendones con el cuidado de no lesionar la cápsula articular y las estructuras vásculo-nerviosas de la zona.

Preparación de los injertos: el segundo cirujano procede a preparar los injertos en la tabla especial llamada "*Workstation*" donde se realiza la limpieza de los tendones (eliminación de fibras musculares), recorte de los tendones, colocación de suturas en los extremos, doblaje medial, medición de longitud y diámetro, armado y pretensado del injerto (15-20 minutos).

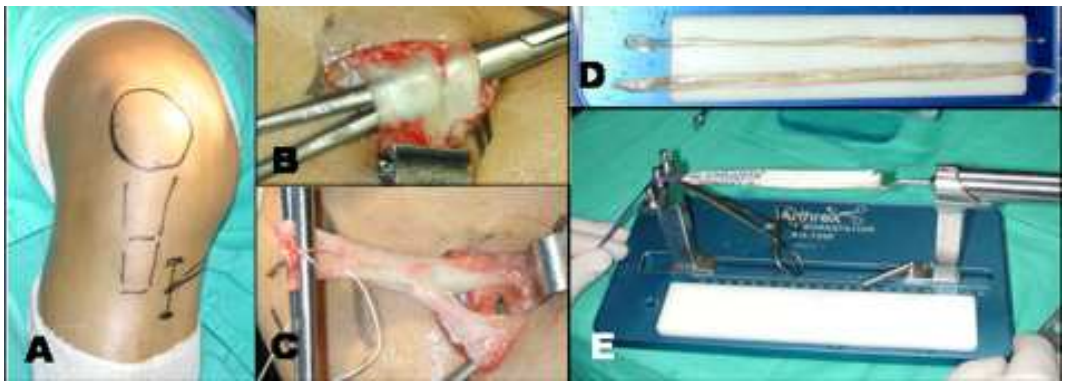

Figura 39: ***obtención y preparación del injerto:*** *A. diseño prequirúrgico. B. identificación ST-RI. C. liberación y corte de expansiones aponeuróticas. D. limpieza de los tendones. E. injerto armado y pretensado.*

Tiempo artroscópico: el primer cirujano realiza la ubicación de los portales, el ántero-lateral: portal de visión y el ántero-medial: portal de trabajo; diagnóstico de la lesión y tratamiento de las lesiones meniscales (sutura y/o resección);

debridamiento y limpieza del intercóndilo (nochplastía).

Desde el portal ántero-medial se coloca la guía tibial con una angulación que varía entre lo 50°-55° según el biotipo del aciente. A 2 cm aproximadamente medial a la TAT se apoya la guía en la tibia y en la parte intraarticular de la guía se apoya la base del LCP, la clavija guía previamente introducida saldrá 7 mm anterior al LCP tomado como referencia. El túnel se realiza con un diámetro de <1-2 mm al diámetro del injerto y se impacta con dilatadores a fin de crear el diámetro final del túnel que debe igualar al del injerto (esta impactación/dilatación del túnel favorecería la interfase tendón-hueso del injerto).

Luego se coloca la guía transtibial femoral (en posición "*over the top*"), en huso horario para rodilla derecha a 10:30 hs, para rodilla izquierda a 13:30 hs. Tratando de imitar la inserción anatómica del haz ántero-medial del LCA normal, dejando una pared posterior de túnel de 1-2 mm, luego con una mecha canulada de igual diámetro que el injerto se realiza el túnel femoral hasta alcanzar los 40 mm.

Se coloca, a continuación, el gancho de la guía a través del túnel tibial y se ubica en el túnel femoral, se arma el marco de la guía apoyando la misma en la piel del muslo lateral tratando de mantener el paralelismo a la superficie articular, se realiza una pequeña incisión lateral hasta el hueso, se pasa la clavija guía a través de la funda de la guía y el gancho del túnel saliendo en la parte interna del muslo, se desarma el marco de la guía y se pasa a través de la clavija guía una broca con tope para la cortical externa del fémur, se coloca a continuación el alambre de nitinol enganchándolo en la ranura distal de la clavija guía, se tira internamente de la clavija extrayendo el alambre de nitinol desde el muslo, se extrae el gancho del túnel tirando de la sección media del alambre hacia fuera del túnel tibial.

La sección media del injerto se pasa por dentro del aro de nitinol que asoma por fuera del túnel tibial, dejando sus extremos de igual longitud, se colocan dos pinzas de Kocher en los extremos libres del alambre y se tracciona al mismo tiempo de ambas pinzas mientras avanza el injerto por el túnel tibial en dirección al túnel femoral, luego del pasaje del injerto se realizan movimientos sin restricciones del alambre hacia ambos lados confirmando la total inserción proximal del injerto, luego a través del alambre se posiciona el tornillo monocortical de titanio (cross pin) colocándolo e impactándolo a través del injerto, una vez fijado el tornillo se retira el impactor del tornillo y el alambre de nitinol.

Luego se tracciona distalmente de los injertos para verificar su fijación proximal y con movimientos de flexo-extensión se evalúa la isometría del injerto. Luego se realizará la fijación tibial colocando un tornillo de interferencia biodegradable >1 mm que el diámetro del túnel. Para esto se utiliza un dilatador que se coloca entre los 4 haces del injerto del tamaño del tornillo a utilizar. Con un destornillador torciométrico se coloca el tornillo entre los 4 haces del injerto hasta el nivel de la cortical proximal de la tibia, evitando el efecto "limpiaparabrisas", complicación de estos injertos en este nivel. Inmediatamente se efectúa la comprobación de la negativización de los tests de pívot-shift y Lachmann.

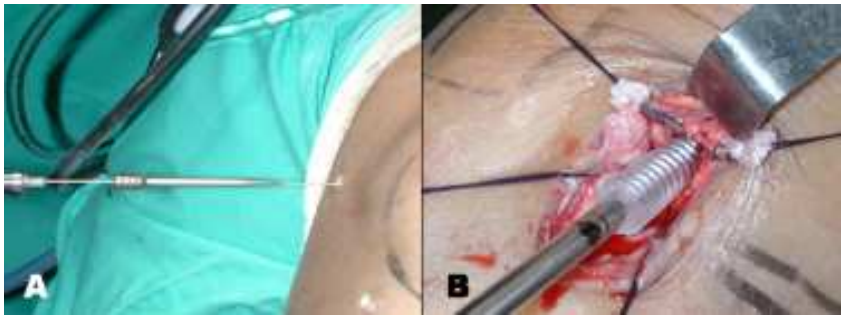

Figura 40: ***fijación del injerto:*** *A. femoral. B. tibial.*

Previo al cierre de los portales se coloca un drenaje aspirativo que dejamos 24 hs. Efectuamos a continuación, una inmovilización con venda elástica en extensión.

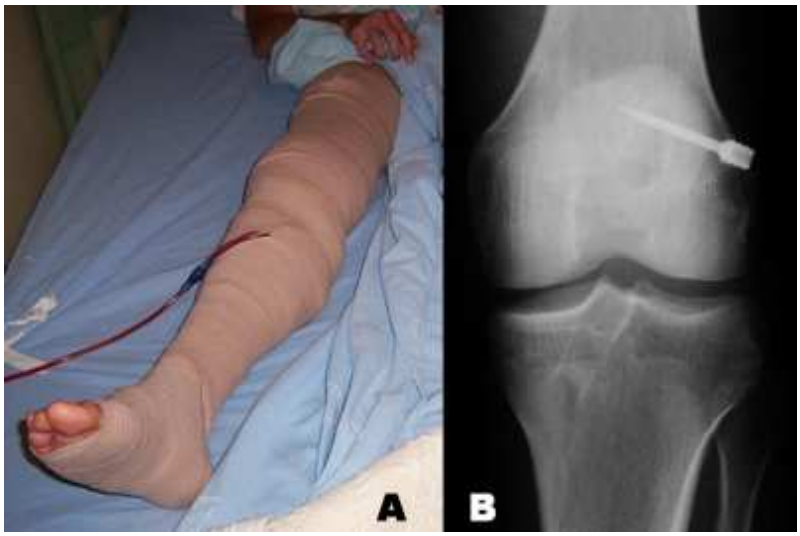

Figura 41: ***postoperatorio inmediato:*** *A. drenaje aspirativo de 24 hs. B. control radiográfico.*

Protocolo de Rehabilitación:

(con el tendón del Semitendinoso y Recto Interno Cuádruple - STRIC)

1º Semana

- Magnetoterapia
- Crioterapia
- Ejercicios activos de tobillo
- Marcha con muletas
- Electroestimulación (cuadríceps e isquiotibiales)
- Ejercicios isométricos de cuadríceps
- Ejercicios de flexión de cadera con la rodilla extendida
- Arco de flexión 90º

Observaciones: si hay hematoma en cara posterior del muslo se utiliza ultrasonido.

2º Semana:

- Fisioterapia ídem 1º semana
- Ejercicios de apoyo parcial del miembro operado
- Ejercicios pasivos para isquiotibiales
- Arco de flexión 100° - 110°

3º Semana

- Fisioterapia ídem anteriores semanas
- Marcha parcial
- Ejercicios activos asistidos de isquiotibiales
- Arco de flexión 120°

4º Semana

- Fisioterapia idem anteriores semanas
- Arco de flexión completo
- Marcha sin muletas
- Ejercicios para pantorrillas
- Extensión completa

5° a 8º Semana

- Fisioterapia: calor
- Ejercicios con sobrecarga
- Escaladores
- Salto con piernas juntas
- Ejercicios propioceptivos
- Ejercicios en bicicleta
- Cinta
- Step
- Mejorar la coordinación

Observaciones: la utilización de calor superficial depende del estado de la rodilla, variando el tiempo de exposición de acuerdo a cada paciente

9º a 12º Semana

- Ejercicios de destreza
- Step en distintas direcciones combinando ejercicios
- Bicicleta de paseo

Observaciones finales: luego de esta etapa los pacientes son derivados a gimnasios especializados en terminar la recuperación de las masas musculares.

RESULTADOS

La muestra analizada comprendió 71 individuos de ambos sexos, cuya distribución mostró un amplio predominio del sexo masculino (87,3%) como se observa en la figura.

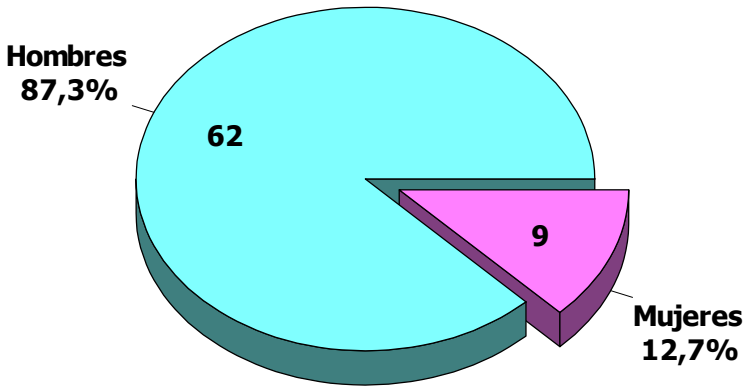

Figura 42: distribución de la muestra según sexo.

La edad promedio de los pacientes estudiados fue de 28,3 ± 8,6 años, (r: 13-58; IC 95%), siendo las edades promedio según año de ingreso, los mayores para el año 2004 (32,85 ± 6,81 años; r: 20-58) y los menores para el grupo de

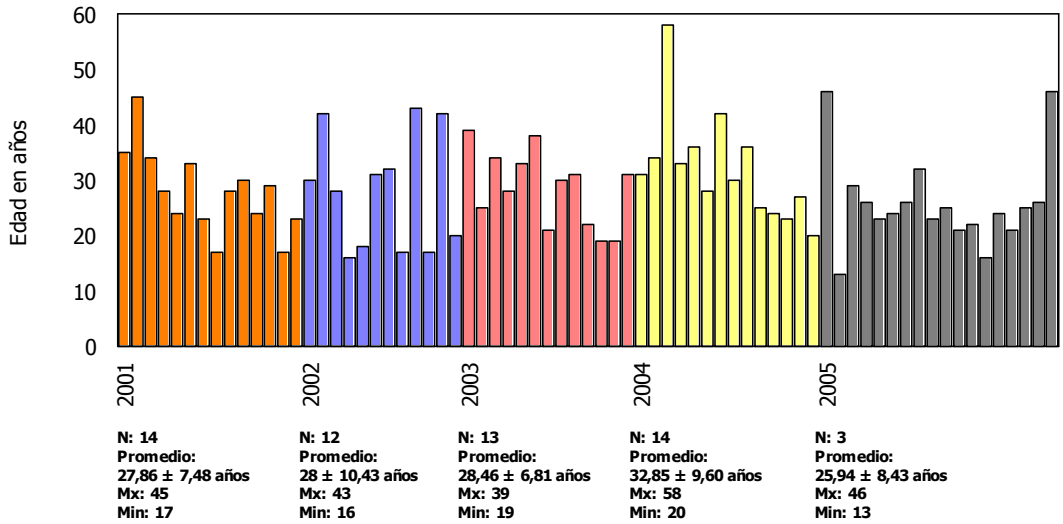

ingreso del año 2005 (25,94 ± 8,43; r: 13-46)

Figura 43: distribución de la muestra según edad cronológica y año de ingreso al estudio

El análisis de la muestra según su procedencia evidenció que el 85,9% fueron de la ciudad de Córdoba.

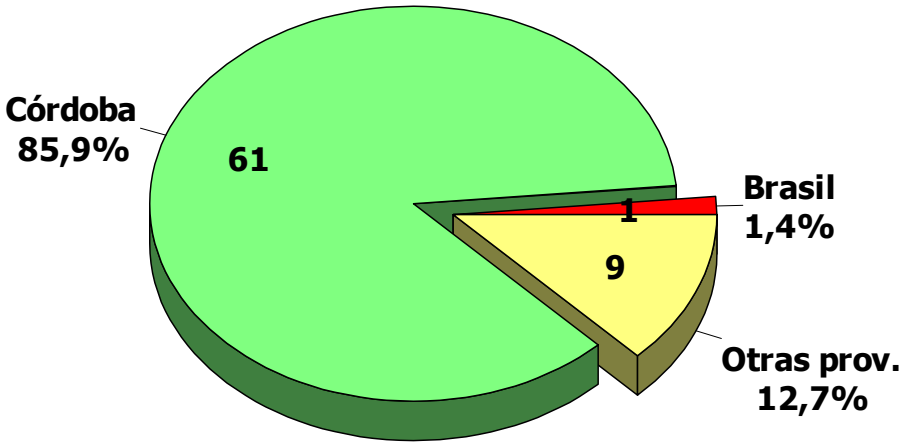

Figura 44: distribución de la muestra según procedencia.

Al analizar la actividad deportiva de los 71 individuos de la muestra encontramos que la gran mayoría realiza dichas actividades de tipo recreacional (97,2%) y alta competencia (2,8%).

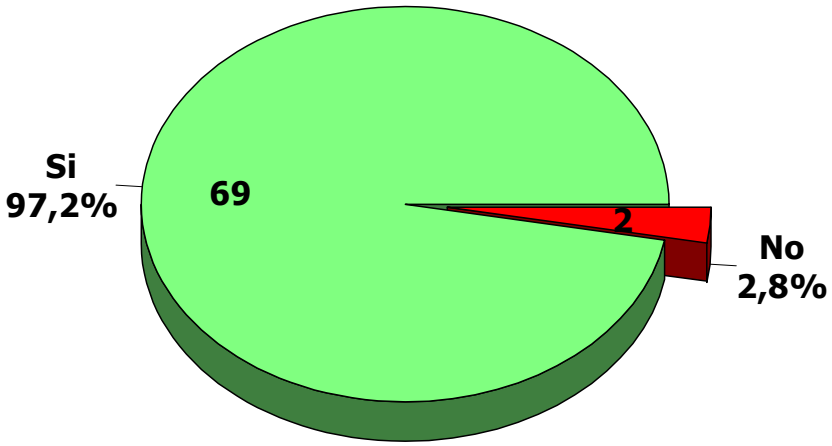

Figura 45: distribución de la muestra según actividad deportiva.

Encontramos una baja incidencia de sobrepeso en nuestros pacientes (11,3%), afirmación avalada por los datos que aporta el gráfico anterior en relación a la actividad deportiva.

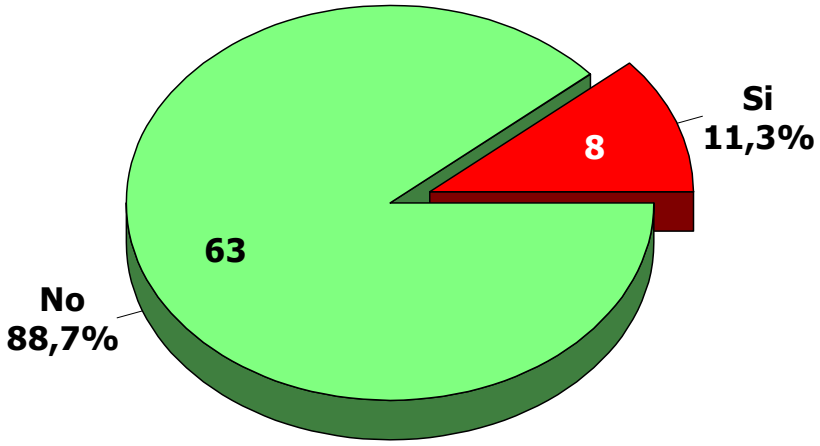

Figura 46: distribución de la muestra según sobrepeso.

Notamos al distribuir la muestra según el nivel de instrucción alcanzado que la mayor parte de ellos tiene estudios secundarios completos (n: 60; 84,5%).

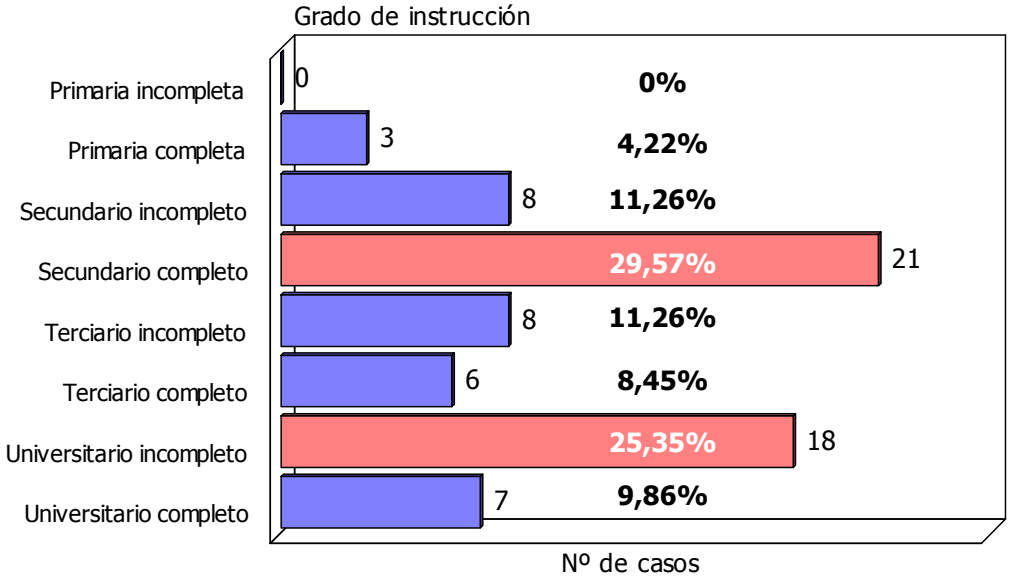

Figura 47: distribución de la muestra según grado de instrucción.

No encontramos patología asociada (criterios de exclusión), en los casos de nuestra casuística, corroborados con estudios de imagen luego de la anamnesis y examen clínico correspondiente.

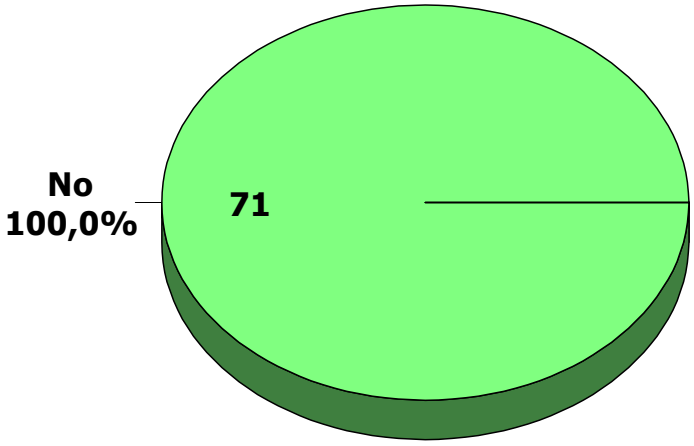

Figura 48: distribución de la muestra según patología sobreagregada.

En la muestra, al ser interrogados los individuos sobre hábitos tóxicos, encontramos que el 95,23% son fumadores.

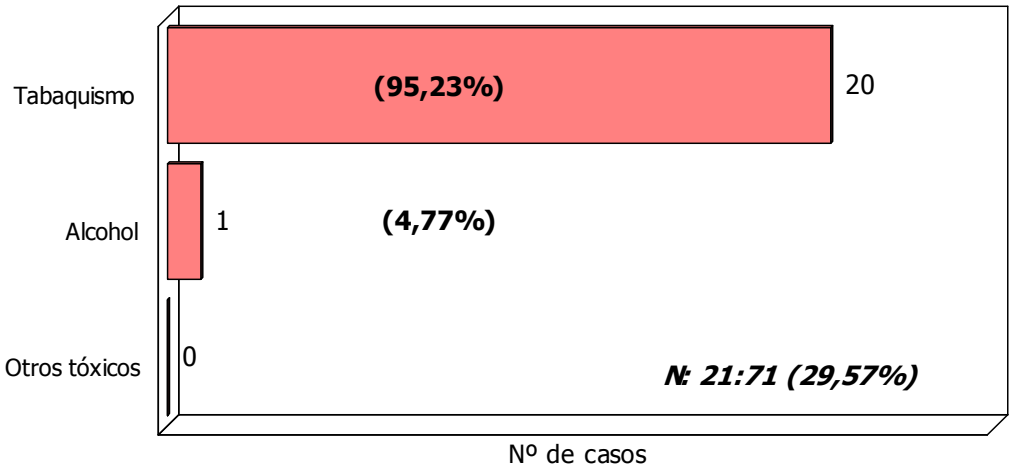

Figura 49: distribución de la muestra según hábitos tóxicos.

En referencia a la rodilla intervenida queda de manifiesto que los porcentajes fueron similares en nuestro estudio, con un leve predominio de rodillas izquierdas (57,7% izquierdas y 42,3% derechas).

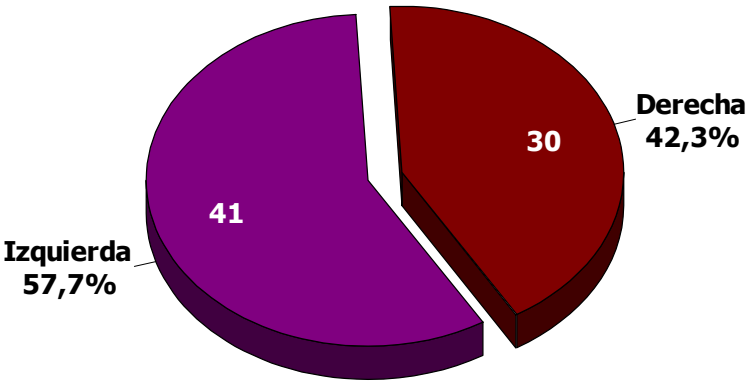

Figura 50: distribución de la muestra según rodilla intervenida.

Las evaluaciones de todos los pacientes se realizaron en un período de 9 a 24 meses postoperatorios, a todos se les efectuó evaluación radiográfica a los 3, 6, 9, 12, 18 y 24 meses comprobando el estado de los túneles óseos y la ubicación de los injertos tendinosos.

Tabla 5: Score de Lysholm

Año	Preoperatorio (%)	Postoperatorio (%)
2001	65	91
2002	67	94
2003	65	95
2004	68	97
2005	66	98

Este puntaje también refleja el alto índice de satisfacción (% del postoperatorio) luego de la cirugía.

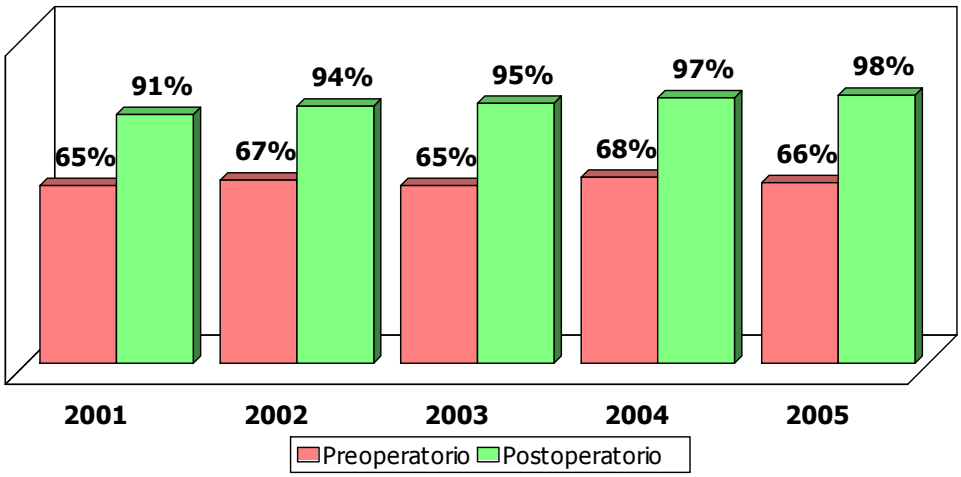

Figura 51: distribución de la muestra según score de Lysholm, pre vs postoperatorio.

La comparación entre pre vs post fue altamente significativa p <0,0001 (test “t” dos colas, IC 95%)

Puntaje IKDC

De las 71 rodillas, 93% fueron consideradas normales o cercanas a lo normal (33% normales – 66% casi normales). Del 7% restante, rodillas anormales, la mitad refiere haber cambiado de actividad deportiva por razones inherente a la función de la rodilla; la mitad restante fue independiente al resultado final del tratamiento.

Ningún paciente presentó pérdida de la movilidad >10% de extensión ó 25% de flexión, para ser clasificados como severamente anormal. Todos los pacientes se mostraron altamente satisfechos con el resultado de la cirugía y recomendaría este procedimiento a otros grupos etáreos.

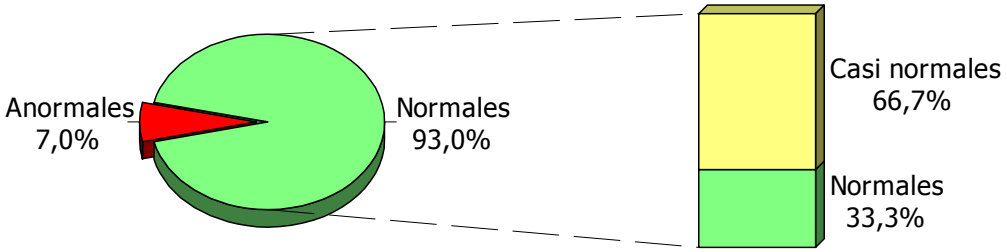

Figura 52: distribución de la muestra según score de IKDC.

Puntaje KT1000

El artrómetro KT1000 es utilizado para la evaluación cuantitativa de la traslación anterior y posterior de la rodilla, basándose principalmente en la comparación de los valores de la rodilla lesionada en relación a los valores de la rodilla contralateral que debe ser normal para ser tomada como testigo.

El artrómetro mide el desplazamiento ántero-posterior en milímetros. Todos los pacientes en el preoperatorio tenían en la rodilla lesionada un desplazamiento mayor a 5 mm en el examen artrométrico.

En la evaluación posquirúrgica se obtuvieron los siguientes resultados:

Tabla 6: Puntaje KT1000 (desplazamiento y valoración)

Año	Porcentaje	Desplazamiento (mm)	Valoración
2001	80	1-3	excelente
	20	3-5	regular
2002	84	1-3	excelente
	16	3-5	regular
2003	86	1-3	excelente
	14	3-5	regular
2004	90	1-3	excelente
	10	3-5	regular
2005	95	1-3	excelente
	5	3-5	regular

Las evaluaciones postoperatorias fueron realizadas citando a todos los pacientes, interrogándolos según los puntajes de Lysholm e IKDC. En el examen físico se evaluó y documentó el rango de movilidad postoperatorio. Las maniobras de los test de Lachman y pívot-shift permitieron evaluar la estabilidad articular.

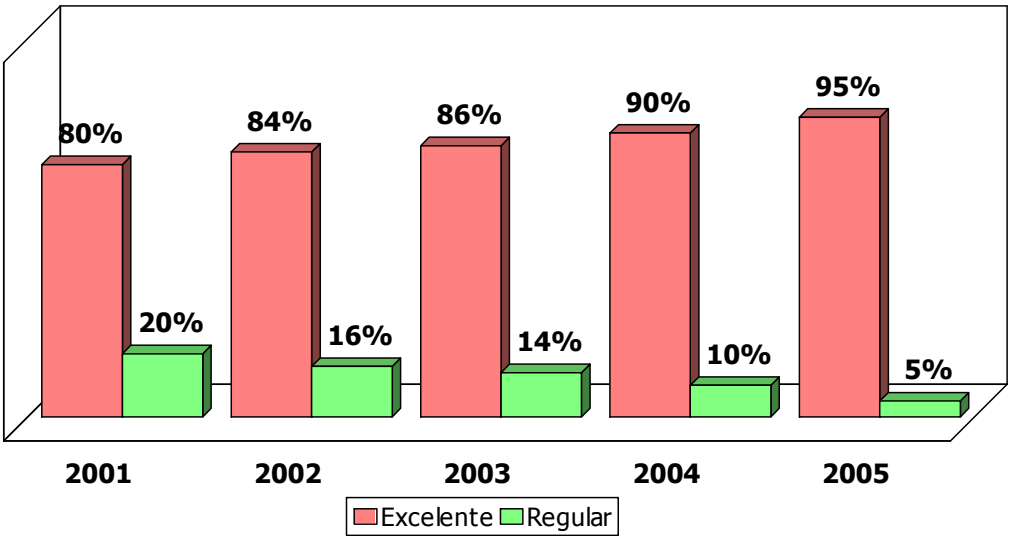

Figura 53: distribución de la muestra según score postoperatorio KT 1000.

La comparación entre los resultados excelente vs regular fue altamente significativa p <0,0001 (test “t” dos colas, IC 95%)

Tabla 7: Puntaje del test de Lachman

Valoración	% de pacientes
(-)	80
(+)	15
(++)	5
(+++)	0

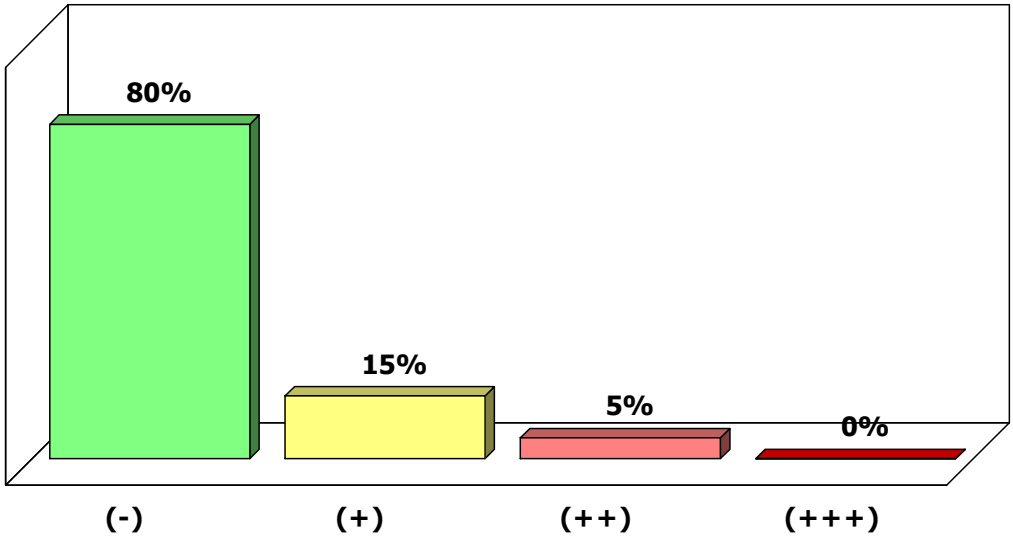

Figura 54: distribución de la muestra según test de Lachman.

Tabla 8: Puntaje del test pívot-shift

Valoración	% pacientes
Grado 0 (negativo)	95
Grado I (esbozo)	5
Grado II (positivo)	0

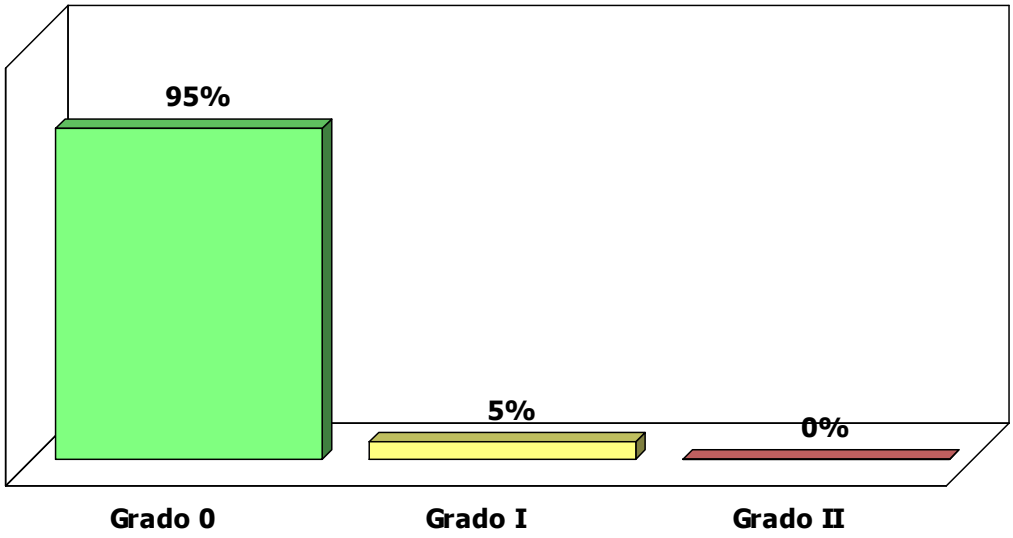

Figura 55: distribución de la muestra según score pívot-shift.

Tabla 9: Evaluación radiológica: agrandamiento de los túneles

Control radiológico	Túnel tibial	Túnel femoral
3 meses	48%	45%
6 meses	47%	38%
9 meses	40%	27%
12 meses	25%	15%
18 meses	15%	10%
24 meses	5%	3%

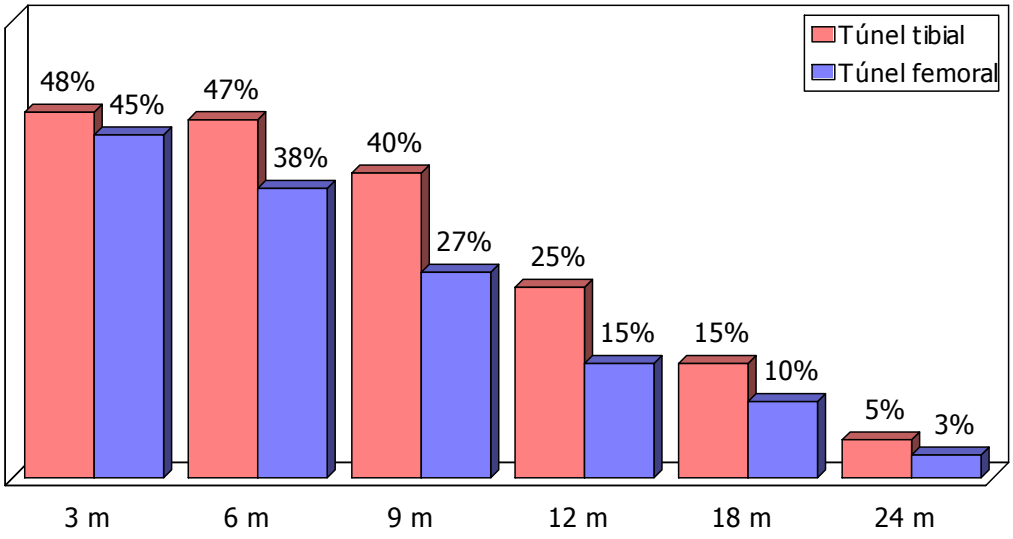

Figura 56: agrandamiento de los túneles tibiales/femorales: evaluación radiológica.

DISCUSIÓN

El objetivo de la reconstrucción del LCA es restaurar la estabilidad anterior normal de la rodilla y en el momento de decidir la intervención quirúrgica, el cirujano ortopédico debe evaluar qué injerto es el que mejor se adecuará; más que pensar en cuál es el mejor injerto. Deberíamos adaptarnos a la indicación específica para cada paciente en forma personalizada y no el paciente a la indicación y disponibilidad.

La mayoría de los cirujanos ortopédicos prefieren un injerto autógeno. Históricamente el tendón rotuliano ha sido el "*gold standard*" de las últimas décadas [1-6, 9, 16, 23, 29, 35, 65, 67, 68, 108, 112, 140, 141], ya que brindaba una fijación segura y resistente, con buenos resultados a largo plazo. Sin embargo, dada la morbilidad asociada[1-6, 35, 90, 129, 139, 143, 146], muchos cirujanos han decidido utilizar los tendones isquiotibiales en sus diversas formas. La reconstrucción del LCA utilizando los tendones isquiotibiales autógenos ha sido descripta por distintos autores [1-6, 13, 16, 18, 22, 29, 31, 34, 49, 59, 60, 79, 83, 96, 97, 121, 127, 137, 144, 162].

Resulta de interés realizar un seguimiento de la evolución a largo plazo de la utilización del tendón semitendinoso como sustitutivo del LCA.

Macey en 1939[84] describió por primera vez el paso de un semitendinoso de base distal a través de un túnel tibial y uno femoral, el injerto era suturado al periostio. Linderman[77] en 1950 describió la forma de pasar el tendón recto interno de base proximal a través de la cápsula posterior por un túnel tibial. Augustine modificó esto en 1956 utilizando el tendón semitendinoso como una transferencia dinámica[12].

En 1973, Cho[29] publicó 5 casos con buenos resultados, con la técnica de Macey.

Posteriormente, en 1980, Puddú describió su técnica de tendón semitendinoso liberado pasado por los túneles óseos y suturado a la banda iliotibial[121].

En 1984, Gómes y Marczyk[48], publicaron los resultados de la utilización de una lazada doble de tendones de la pata de ganso fijados en un túnel óseo mediante un bloque óseo *press-fit*. Luego Howell[60] describió la fijación del injerto de doble lazada mediante un tornillo y arandelas dentadas. También se han fijado

múltiples haces del injerto ligando las suturas que se hallan prendidas de su extremo sobre un botón perióstico como los describió Shelbourne[140].

El 1981, Lipscomb y Cols.[80] describieron un injerto combinado de los tendones semitendinoso y recto interno. Fowler[43] popularizó la utilización de un sistema de refuerzo que se suturaba al tendón semitendinoso, para salvar la posible debilidad, con el uso de una tira simple del mismo tendón semitendinoso.

Friedman[46] fue uno de los precursores en describir una técnica artroscópica de reconstrucción utilizando el tendón semitendinoso.

Rosenberg y Deffner[128] perfeccionaron la técnica realizando dos túneles femorales ligando el injerto de cuatro bandas sobre dos "*Endobottons*" proximalmente.

Pinczewski[119] presentó en 1994 los resultados de la utilización de un tornillo interferencial metálico romo para asegurar las cuatro bandas de los tendones semitendinoso y recto interno. Dichos resultados mostraron que un 93% presentaban menos de 3 mm de diferencia lado a lado mediante el artrómetro KT 1000 a unos 9 kg de tensión.

El injerto cuádruple con tendones semiteninoso y recto interno, STRIC en cuatro bandas tiene notables ventajas sobre los otros injertos incluyendo su resistencia.

Mediciones biomecánicas han mostrado que el STRIC varía desde 4108 N hasta 4213 N[25, 52, 59, 101, 102, 152] siendo aproximadamente un 240% más fuerte que el LCA normal[24, 25, 101, 102, 130, 159] y al menos un 138% más fuerte que un injerto de tendón rotuliano de 10 mm de ancho (HTH)[24, 25, 33, 101, 102].

Otra ventaja del STRIC es su rigidez, la cual ha sido calibrada entre 807 N/mm y 954 N/mm[53, 58, 59]. Esta propiedad lo hace tres veces más rígido que el LCA normal[33, 90, 130, 159] y dos veces más rígido que el tercio central del tendón rotuliano[33].

El injerto que utilizamos en nuestra investigación, el STRIC, presenta una sección transversal similar a la del LCA normal con una superficie de 44,4 a 56,5 mm^2 [2, 102, 105, 130]; el diámetro de un tendón isquiotibial de 8 mm tiene un sección

transversal de 50 mm^2, lo cual significa 1,5 veces que la del HTH, esta área mayor presenta ventajas en relación a un mejor crecimiento vascular y ligamentización.

La ventaja primordial del STRIC sobre el HTH o el tendón cuadricipital es la preservación del aparato extensor. El primero, hace que se minimicen los problemas postoperatorios como fracturas rotulianas[34], ruptura del tendón rotuliano[146], dolor fémoro-patelar[1, 2, 23, 26, 35, 108, 112, 131], tendinitis rotuliana y debilidad cuadricipital[129, 131] y la contractura en flexión [114,131].

El dolor fémoro-patelar es un problema que aparece con el uso del HTH con índice postoperatorios del 17% al 6%[2, 23, 108, 112]. Está descripta una tasa de incidencia de un 42% de dolor al arrodillarse[26] en aquellos pacientes que han sido sometidos a una reconstrucción del LCA con HTH.

La debilidad del cuádriceps es el resultados de la extracción del injerto patelar asociada con una contractura en flexión e irritabilidad patelar, ya descripta en un 65% de los pacientes[45, 131].

En un 57% de los pacientes en los cuales se utilizó el HTH se ha observado un deterioro de la superficies articulares fémoro-patelares, documentadas mediante una artroscopía en un segundo tiempo ("*second look*")[143], por el contrario la morbilidad asociada con la extracción de los tendones isquiotibiales es mínima y no produce una debilidad apreciable en éstos o en el cuádriceps a los 9 meses del postoperatorio[66, 85, 161].

La bibliografía consultada muestra numerosos estudios clínicos sobre la utilización de injertos con tendones isquiotibiales en la reconstrucción del LCA [2, 4, 13, 18, 22, 26, 30, 31, 34, 48, 50, 57, 79, 83, 85, 87, 93, 97, 109, 110, 121, 128, 137, 144, 150, 162].

Los estudios que utilizaron los injertos de cuatro bandas, STRIC, con una fijación adecuada, tanto en la tibia como en el fémur, han mostrado un 90% de ausencia de desplazamiento del pivote, puesto de manifiesto con la prueba del KT 1000[58, 60, 127].

Diversos estudios clínicos compararon los resultados de la reconstrucción del LCA mediante STRIC vs HTH autógeno. La mayoría de los primeros estudios mostraron buenos resultados con la utilización del HTH sin ser prospectivos y

adoleciendo de alguna forma de aleatoriedad[57, 110, 150] en los estudios de comparación prospectivos[4, 16, 19, 26, 34,93, 122],la mayor parte de ellos no mostraron diferencias funcionales algunas, entre ambos tipos de injerto, unos pocos estudios muestran una tendencia hacia una laxitud objetiva aumentada en mujeres, a pesar de existir resultados subjetivos iguales[3, 16, 38].

En estudios comparativos encontramos más incidencia de dolor fémoro-patelar y debilidad del cuádriceps en los pacientes que se utilizó el HTH como injerto[4, 26, 34, 93]. En algunos estudios esta morbilidad impidió o retrasó la incorporación de los pacientes a las plenas actividades rutinarias para ellos[35, 93].

Se ha mencionado que unos de los mayores inconvenientes en la utilización del STRIC correspondería a la fijación, que debería ser mayor a la del LCA normal para realizar las actividades rutinarias, la cual ha sido valorada en 500 N[28, 56, 59, 72].

El tornillo de interferencia metálico tiene una fuerza de fijación que varía entre 416 N y 640 N[71, 115, 130]. Esta ha resultado ser una fijación confiable para el injerto HTH y aceptado como referencia a la cual se calibran otros injertos. Datos biomecánicos, más recientes han demostrado que tanto el deslizamiento como la falta de rigidez, son problemas que presentan la mayoría de los sistemas de fijación sobre los tejidos blandos[38, 102].

En una tentativa de aumentar la rigidez, se desarrolló la fijación femoral mediante el uso de tornillos transversales denominados "*cross-pin*" femorales. Este tipo de fijación es la más fuerte y rígida en la cirugía de la reconstrucción del LCA, las fuerzas de fijación varían desde 1002 N a 1600 N[31, 38] y la rigidez se ha valorado en 224 N/mm[152].

Otra desventaja potencial de la reconstrucción del LCA mediante la utilización de injertos STRIC es la falta de cicatrización hueso-hueso. Estudios en modelos animales han demostrado que los tendones se incorporan dentro del túnel óseo a las 12 semanas[49, 126].

Las biopsias realizadas en rodillas de especímenes humanos, han confirmado esta incorporación y la formación de fibras de Sharpey en los túneles óseos[31, 117].

En teoría, y por lo tanto, la fijación del injerto necesita para ser considerada segura, un mínimo de 12 semanas hasta que los tendones injertados cicatrizan en los túneles óseos.

Rosenberg y Deffner[127] publicaron resultados de mediano plazo de la reconstrucción del LCA con STRIC en rodillas con meniscos intactos. Veinte pacientes, seguidos durante 5,6 años en promedio, en ninguno se extirparon total o parcialmente el menisco antes o durante la cirugía ni se había realizado una reconstrucción extraarticular. La edad media de los pacientes fue de 35 años y el 65% fueron hombres; se realizó una exploración completa de la rodilla con radiología convencional, artrometría con KT 1000 y pruebas de fuerzas isocinéticas.

En la prueba manual máxima con KT 1000 el desplazamiento anterior tibial se redujo desde una media preoperatoria de 6,7 mm a 0,7 mm postoperatorios (límites -1 mm a 2 mm). Los resultados de la prueba de Lachman fueron negativos en todos los casos y radiológicamentre ninguna de las rodillas mostró estrechamiento de los compartimentos medial-lateral o fémoro-rotuliano. Las pruebas de fuerza isocinéticas revelaron deficiencias en los músculos isquiotibiales y cuádriceps de un 4,7% a 6,3% respectivamente, a 180º/seg. La deficiencia de fuerza en los isquiotibiales de casi un 5%, se interpretó como la consecuencia de la morbilidad en la zona de obtención del injerto. Todos estos resultados sugirieron que el STRIC podía utilizarse satisfactoriamente como injerto para reconstruir el LCA.

Cooley[32] llevó a cabo el mismo estudio en 33 pacientes, excluyó a dos: uno por nueva ruptura traumática de injerto más de 4 años postcirugía y el otro por una menisectomía posterior. Se contó con 20 pacientes para un seguimiento medio de 5,7 años, la edad media fue de 31 años y el 75% de los pacientes fueron hombres. En el seguimiento se evaluaron los pacientes mediante exploración clínica y funcional, radiológica, nivel de actividad de Tegner, pruebas de laxitud con KT 1000 y pruebas de fuerza isocinética a 180º/seg y 30º/seg. En la exploración clínica el 90% de los pacientes mostró una extensión de la rodilla hasta el mínimo de 0º, el 80% recuperó la flexión completa de la rodilla. Se observaron resultados grado I en la prueba de Lachman y desplazamiento del pivote en el 25% y 15% de las rodillas respectivamente. Las medidas realizadas con el artrómetro KT 1000 no mostraron en promedio diferencias en el lado opuesto normal en la prueba máxima manual. Hubo crepitación rotuliana en 8 rodillas (40%), 6 pacientes (30%) refirieron dolor en la parte anterior de la rodilla, 9 pacientes (45%) volvieron a su nivel de actividad

previo a la lesión, mientras que 11 (55%) tuvieron que disminuirla. Las reducciones de la actividad se relacionaron con cambios en el estilo de vida, el trabajo o limitaciones de tiempo. Las pruebas de fuerza concéntricas isocinéticas mostraron una deficiencia de fuerza media en el cuádriceps del 8,3% y el 11,3% a 180º/seg y 300º/seg respectivamente. A las mismas velocidades, la deficiencia media de los músculos isquiotibiales fue del 7,1% y el 2,3% respectivamente, la exploración radiológica mostró un estrechamiento del espacio articular en 1 paciente. El autor concluyó que las rodillas sin pérdidas meniscales constituyen el mejor escenario para la reconstrucción del LCA con injertos STRIC porque las restricciones secundarias están intactas y el resultado a 5 años es mejor que con el tratamiento conservador o la reconstrucción con aloinjerto.

Con respecto a la fisiología del injerto, Arnosczky[11] define a la osteointegración como la formación continua estructural y funcional directa entre el hueso y el injerto, este fenómeno se traduce con una mejor fijación de la fibras del colágeno dentro del túnel y las proteínas morfogénicas inducen a la formación del estroma óseo, estimulando las células osteogénicas y promoviendo la maduración osteoblástica en la interfase injerto tendón-hueso donde se produciría una migración de células monocitarias y a su vez la aparición de macrófagos que segregan factores de crecimiento y citoquinas, produciendo la proliferación de fibroblastos y células colágenas entre el hueso y el injerto colocado.

Amiel y Cols.[7, 8] destacan que el injerto colocado inicialmente en la rodilla se nutre del fluido sinovial y la revascularización ocurre después de la sexta semana, todo este proceso de ligamentización puede verse alterado y provocar fallas en la fijación primaria.

Se sabe que el proceso de ligamentización es una adaptación del injerto pasando por un proceso necrótico, que luego continúa con la revascularización, la invasión fibroblástica y la síntesis del colágeno; todo esto se completaría alrededor de los 12 meses de la cirugía y las fibras del colágeno en el ligamento reconstruido estarán organizadas en sentidos diferentes a las del LCA normal.

Los trabajos de Fahey e Indelicato[39] mostraron que existe un agrandamiento de los túneles óseos, comprobado radiológicamente luego de la reconstrucción artroscópica con el uso de STRIC. Si bien este fenómeno de agrandamiento de túneles utilizando injertos isquiotibiales suele tener una explicación

biomecánica, no se ha encontrado correlación significativa entre el agrandamiento de los túneles y la evolución clínica de los pacientes[129, 131].

Diversas teorías se han propuesto para explicar este fenómeno que puede hacer fracasar la fijación y el proceso de remodelación del injerto[64, 99, 126, 157].

Sin embargo, se sabe a ciencia cierta que este fenómeno ocurre por movilidad del injerto dentro del túnel, por una inmunorespuesta con resorción ósea o una respuesta inflamatoria de la sinovial en el túnel[58, 73, 118].

Existen factores como el fluido sinovial, la citoquinas y también se menciona una respuesta autoinmune al tejido injertado[147, 165].

El resultado final sería la resorción osteoclástica dentro del túnel con el agrandamiento y posterior aflojamiento del autoinjerto.

Actualmente distintos autores aceptan la regeneración de los mécanoreceptores luego de la reconstrucción del LCA y los avalan en sus estudios científicos[15, 17, 20].

Chadwick y Cols.[27] consideran por diversos motivos que no existe una razón lo suficientemente fundamentada para creer que la reconstrucción con STRIC, dé menor estabilidad que las realizadas con HTH, critica a los trabajos mencionados previamente manifestando que eran estudios en los cuales se habría utilizado solamente injertos de isquiotibiales en doble banda, por dicha razón es que la mayoría de los cirujanos ortopédicos utilizan injertos más fuertes, triples o cuádruples. Finaliza concluyendo que la reconstrucción con isquiotibiales es una buena opción de injerto, con estabilidad duradera y con la cual se obtienen buenos resultados clínicos. Coincidiendo plenamente con autores que demuestran buenos y excelentes resultados con técnica de STRIC[5, 62, 86, 91].

Larrain y Cols.[74] publica un trabajo de reconstrucción de LCA comparando HTH vs STRIC. Seleccionaron 50 pacientes, 25 en dos grupos y evaluaron sus resultados; las evaluaciones objetivas y subjetivas permiten afirmar que no hubo diferencias significativas entre ambos grupos.

Aglietti y Cols.[5] en un estudio clínico prospectivo, randomizado, evalúa las reconstrucciones del LCA con HTH comparado con injerto doble de tendones

semintendinoso y recto interno. Concluye que ambos injertos son opciones equivalentes para la reconstrucción del LCA.

Liddeny Cols.[76], realizan un trabajo prospectivo, randomizado, en el cual comparan HTH vs semitendinoso (ST) para la reconstrucción del LCA. Con una población de 71 pacientes, 34 HTH y 37 ST (triple 14 pacientes y cuádruple 23 pacientes); concluye en sus resultados que los injertos son aceptables para ambos tipos a 7 años de la cirugía.

Tashiro y Cols.[151] publican un trabajo en el cual evalúan la influencia de la toma de tendones isquiotibiales para injerto en la fuerza de flexión luego de la reconstrucción del LCA. Comparan la toma de injerto de STRIC vs ST solo, concluyendo que la toma de ambos tendones genera una debilidad de la fuerza de los isquiotibiales en rango de flexión alto aunque dicha debilidad puede disminuir si el recto interno es preservado. Aunque la principal función de los isquiotibiales es la de ser flexores de la rodilla o de desacelerar la extensión de ella, regula también la rotación de la tibia y lo que es más importante aún, controla la traslación que comparte el estrés con el LCA[37, 81, 94].

La reconstrucción artroscópica del LCA utilizando isquiotibiales cuádruples ha demostrado haber obtenido buenos resultados a los evidenciados con tendón patelar[145, 153]

Su uso ha sumado adeptos en los últimos años, relacionando estrechamente este hecho a las reconocidas características intrínsecas y extrínsecas del injerto, como la fuerza y el área seccional del STRIC, los dispositivos mejorados de fijación que permiten iniciar una rehabilitación más agresiva desde etapas tempranas, la menor morbilidad del sitio dador y las pequeñas incisiones efectuadas para la obtención del injerto (estéticamente más aceptadas por los pacientes).[145, 158].

La incorporación de los isquiotibiales a los túneles fue estimada entre las 8 y 12 semanas en especímenes caninos y entre las 12 y 15 en humanos.[118, 153, 160].

La etiología del agrandamiento de los túneles femoral y tibial puede ser multifactorial, se han descrito factores biológicos y mecánicos en su producción; dentro de los factores biológicos se pueden incluir respuestas inflamatorias no específicas (osteolisis), necrosis celular ocasionada por productos tóxicos en el túnel

(óxido de etileno, metalosis), y necrosis por calor (al efectuar en fresado del túnel). Dentro de los factores mecánicos la presencia de líquido sinovial dentro del túnel rodeando el injerto podría tener un papel preponderante, así como también el movimiento del injerto dentro del túnel en sentido ántero-posterior (efecto limpiaparabrisas) y en sentido vertical (efecto *bungee-cord*). El agrandamiento del túnel también estaría relacionado a la inadecuada localización del túnel tibial.[153, 160]

La utilización de nuevos dispositivos de fijación proximal (sistema de *cross-pin* en el fémur y un tornillo interferencial biodegradable) disminuiría el efecto *bangee-cord* pero no el efecto limpiaparabrisas. Este último en los sistemas de cross-ping podría disminuirse mediante la colocación de un tornillo interferencia intratúnel, pero existen controversias acerca de los resultados en la osteointegración del injerto utilizando estos dispositivos.[55, 82, 155, 156].

El interrogante que queda por responder es si los agresivos protocolos de rehabilitación que hemos implementado (basados en los nuevos dispositivos de fijación, que aseguran una alta fuerza de fijación primaria) contribuyen en la aparición del agrandamiento.

En la presente investigación no hubo diferencias significativas entre el resultado clínico y el agrandamiento evidenciado en los túneles femoral y tibial, que pasado el año de cirugía dejan de ser significativos.

Zisk y Cols.[164], relatan que habría evidencias que citocinas, actuarían como factores de necrosis tumoral alfa (TNFα), la interleucina 1 (IL-1α), IL-6, BNP y óxido nítrico (ON) pueden desarrollar un importante papel en el ensanchamiento de los túneles óseos luego de la reconstrucción del LCA.

El movimiento del injerto dentro del túnel se ha presentado como la causa del ensanchamiento[132]; dos movimientos han sido demostrados, el axial (*bangee-cord*) y el perpendicular al eje del túnel (limpiaparabrisas).[55]

Jagodzinskia y Cols.[64], defienden que la transformación del tipo de tejido se debe al movimiento y espacio entre el hueso y el injerto, ambos son influenciados por la magnitud de las fuerzas y dirección, si la distancia es grande no ocurre la unión o se produce un retardo en la consolidación, inclusive en presencia de una adecuada fijación. La reducción de la distancia ocurre cuando el material

de fijación ocupa espacio dentro del túnel y limita el movimiento del injerto.

La fijación del injerto próxima a la abertura articular del túnel tibial, altera los vectores de fuerza sobre el tendón limitando su migración.[6, 14, 55, 73, 111, 163]

Paessle y Mastrokalos[113] y Hantes[51] relataron que el protocolo de rehabilitación agresivo aumenta el ensanchamiento de los túneles.

Simonián y Cols.[148] estudiaron 40 pacientes sometidos a reconstrucción del LCA con isquiotibiales, 20 pacientes recibieron tornillos de interferencia biodegradables en el túnel tibial; la fijación extra produjo ensanchamiento del túnel tibial entre los 3 y 12 meses.

Fink[42] realizó un estudio de imágenes con TAC en pacientes a los que se les había realizado una reconstrucción del LCA con tendón patelar y comprobó que el mayor ensanchamiento ocurrió en las primeras 6 semanas del postoperatorio.

Peyrache y Cols.[116] evaluaron 44 pacientes sometidos a una reconstrucción del LCA con HTH, la anchura del túnel tibial en la fase proximal aumentó de 12 ± 1,9 mm para 14 ± 2,2 mm, hasta el tercer mes del postoperatorio.

Otra duda teórica con respecto al la reconstrucción del LCA mediante el uso de isquiotibiales es la debilidad flexora en el postoperatorio; Lipscomb[78], Maeda[85], Yasuda[161] demostraron que la debilidad de los isquiotibiales es de poco significado funcional[34] y de un 1% de déficit a los dos años del postoperatorio[78].

Con respecto a la fijación tibial del injerto, los tornillos de interferencia biodegradables por su forma cilíndrica ocuparían en forma homogénea el espacio entre los tendones y la pared ósea en el túnel, los tornillos metálicos son cónicos y por lo tanto ocupan totalmente sólo la parte distal del túnel tibial, permitiendo el movimiento del tercio proximal del injerto.[47]

CONCLUSIONES

La técnica de reconstrucción del ligamento cruzado anterior con injertos isquiotibiales cuádruples (STRIC) ha probado ser eficaz y con altos niveles de buenos resultados, los pacientes recuperan una rodilla estable, evitando las lesiones que la inestabilidad produciría dejada a su evolución natural.

Un injerto con tendones isquiotibiales cuádruples fijado en el fémur con el método de *cross-pin* de titanio y fijación tibial con un tornillo biodegradable, se comporta como el más rígido y fuerte de los injertos, que permite comenzar una rehabilitación con movilización precoz ("agresiva") sin riesgo de elongación del injerto o fracaso del mismo.

Considero que esta técnica es una forma válida de disminuir la morbilidad quirúrgica y para mejorar el postoperatorio inmediato de los pacientes.

Los resultados obtenidos, de nuestra casuística, con la técnica de reconstrucción con injertos isquiotibiales cuádruples (STRIC) utilizando como dispositivos de fijación el *cross-pin* de titanio en el fémur y un tornillo de interferencia biodegradable en la tibia, son altamente satisfactorios, aunque presentan el agrandamiento de túneles tibial y femoral también evidenciado con otras técnicas.

El agrandamiento resulta más evidente dentro de los primeros tres meses de la cirugía, aunque ello no pareciera influir en el cuadro clínico del paciente. No se visualiza un agrandamiento significativo de los túneles luego del año de la cirugía, no encontramos una correlación significativa entre el agrandamiento de los túneles y la evolución clínica de los pacientes, como lo muestran las evaluaciones radiológicas efectuadas a los pacientes en los controles a los 3, 6, 9, 12, 18 y 24 meses de operados.

Para nosotros el injerto con tendones isquiotibiales cuádruples es de elección, para ser realizado en pacientes jóvenes de <100 kg, mujeres, fisis abiertas, baja demanda funcional, tendones rotulianos pequeños y dolor fémoro-patelar preoperatorio.

En los casos analizados predominó el sexo masculino (87,3%, figura

42), con rangos de similares edades en la distribución por año de ingreso a la muestra (figura 43), la procedencia fue mayoritariamente de la ciudad de Córdoba (85,9%, figura 44), así como la actividad deportiva recreacional, no relacionada a la alta competencia (97,2%, figura 45), lo cual signó la baja cantidad de pacientes con sobrepeso (11,3%, figura 46), los niveles educativos de la muestra mostraron que el 84,5% alcanzó del secundario completo (figura 47).

En relación a patologías asociadas, no hubo (criterios de exclusión). Como hábito tóxico predominante apareció el consumo de tabaco en un 95,23% de los pacientes (figura 49). La frecuencia de rodilla intervenida fue similar (izquierda 57,7% vs derecha 42,3%) con leve predominio de la izquierda (figura 50).

Los test clínicos y evaluativos subjetivos mostraron alto nivel de satisfacción, en el caso del *Score* Lysholm más del 90% de los casos operados año a año (figura 51), en el IKDC determinó como resultado que el 93% de las rodillas operadas fueron normales o cercanas a lo normal (figura 52), el KT 1000 (figura 53) al igual que los anteriores también objetivó un alto porcentaje de pacientes con desplazamientos <3 mm, cuya comparación entre <3 mm y >3 mm mostró diferencias altamente significativas p <0,0001 (test “t” dos colas, IC 95%). Resumiendo, el 80% de los pacientes fue Lachman negativo y el 95% negativos para el test pívot-shift.

Las complicaciones se relacionaron con dos pacientes que desarrollaron infección superficial en la zona de la extracción del injerto tratado con antibióticos específicos, las cuales revirtieron a la semana de tratamiento.

Finalmente, considero en relación a la selección de pacientes, al igual que otros autores, que las rodillas sin lesiones meniscales representan la mejor situación, paciente ideal, para la reconstrucción de la lesión del LCA.

BIBLIOGRAFIA

1. *Aglietti P, Buzzi R, D'Andria S, et al: Arthroscopic anterior cruciate ligament reconstruction with patellar tendon. Arthroscopy 1992; 8: 510.*
2. *Aglietti P, Buzzi R, D'Andria S, et al: Patellofemoral problems after intraarticular anterior cruciate ligament reconstruction. Clin Orthop Rel Res 288: 195, 1993.*
3. *Aglietti P, Buzzi R, Menchetti P, et al: Arthroscopically assisted semitendinosus and gracilis tendon graft in reconstruction for acute anterior cruciate ligament injuries in athletes. Am J Sports Med 24:726, 1996.*
4. *Aglietti P, Buzzi R, Zaccherotti G, et al: Patellar tendon versus doubled semitendinosus and gracilis tendons for anterior cruciate ligament reconstruction. Am J Sports Med 22:211, 1994.*
5. *Aglietti P, Girón F, Buzi R, Biddau F, Saso F. ACL Reconstruction Bone -Patellar Tendon-Bone compared with double Semitendinosus and gracilis tendón graft. A prospective, randomized clinical trial. JBJS Am 2005; 87(8): 1882-1883.*
6. *Aglietti P, Zaccherotti G, Simeone AJ, Buzzi R. Anatomic versus non-anatomic tibial fixation in anterior cruciate ligament reconstruction with bone-patellar tendon-bone graft. Knee Surg Sports Traumatol Arthrosc 1998; 6 (1): S43-48.*
7. *Amiel D, Kleiner JB, Akeson WH. The natural his-tory of anterior cruciate ligament autograft of patellar tendón origin. Am J Sports Med. 1986;14:449-62.*
8. *Amiel D, Kleiner JB, Roux RD, Harwood FL, Akeson WH. The phenomenon of "ligamentization": anterior cruciate ligament reconstruction with autogenous patellar tendon. The American Journal of Sports Medicine. 1986; 14:449-462.*
9. *Arendt EA, Hunter RE, Schneider WT: Vascularized patella tendon anterior cruciate ligament reconstruction. Clin Orthop Reí Res 1989; 244: 222.*
10. *Arnockzky SP,Warren RF Asholck MA :Replacement of the anterior cruciate ligament using a patellar tendon allograft J,Bone Joint Surg(AM) 1986 68:376-385*
11. *Arnoczky SP, Tarvin GB, Marshall JL. Anterior cruciate ligament replacement using patellar tendón: An evaluation of graft revascularization in the dog. J Bone Joint Surg Am. 1982;64:217-224.*
12. *Augustine RW. The unstable knee. Am J Surg 92: 380-388, 1956.*
13. *Barber F, Small N, Cuck J: Anterior cruciate ligament reconstruction by semitendinosus and gracilis tendon autograft. Am J Knee Surg 4:84, 1991.*
14. *Barber FA, Spruill B, Sheluga M. The effect of ou-tlet fixation on tunnel widening. Arthroscopy 2003; 19(5): 485-492.*
15. *Barrack RL, Skinner HB, Buckley SL. Proprioception in the anterior cruciate deficient knee. Am. J. Sports Med., 17: 1-6,1989.*
16. *Barren G, Hartzog C, Ruff C, et al: Clinical comparison of intra-articular anterior cruciate ligament reconstruction using autogenous semitendinosus tendón versus autogenous patellar tendon in a female population. Presented at the 1998 ACL Study Group Annual Meeting, Beaver Creek, CO.*
17. *Barrett DS. Proprioception and function after anterior cruciate reconstruction. J. Bone and Joint Surg., 74-B(2): 247-250,1992.*
18. *Barrett G, Hartzog C, Ruff C, et al: Clinical comparison of intra-articular anterior cruciate ligament reconstruction using autoge-nous semitendinosus tendon in males versus females. Presented at the 1998 ACL Study Group Annual Meeting, Beaver Creek, CO.*
19. *Beynnon B, Johnson R, Kannus P, et al: A prospective, randomized Clinical investigaron of anterior cruciate ligament reconstruction: A comparison of the bone-patellar tendon-bone and semitendinosus-gracilis autograft. Arthroscopy 14:20, 1998.*
20. *Bo Byung-Ill Lee J, Kyung-Dae M, Hyung-Suk C, Jun-Bum K, Seong-Tae K. Arthroscopic Anterior Cruciate Ligament Reconstruction With the Tibial-Remnant Preserving Technique Using a Hamstring Graft. Arthroscopy 2006; 22: 340e1-340e7*
21. *Bonnet A. Traité des maladies des articulations, vol I & 2 avec atlas. 1845; Baillière, Paris.*
22. *Brown C, Steiner M, Carson E: The use of hamstring tendons for anterior cruciate ligament reconstruction: Technique and results. Clin Sports Med 12:723, 1993.*
23. *Buss D, Warren R, Wickiewicz T, et al: Arthroscopically assisted reconstruction of the anterior cruciate ligament with use of autogenous patellar-ligament grafts. J Bone Joint Surg Am 75:1346, 1993.*

24. Butler D, Grood E, Noyes F, Hecker A, Brown C, Deffner K, et al: Tensüe properties of young multiple-stranded hamstring grafts. Presented at the 1997 American Orthopaedic Sociery for Sports Medicine, San Francisco, CA.

25. Butler D, Grood E, Noyes F, et al: On the interpretation of our anterior cruciate ligament data. Clin Orthop Reí Res 196:26, 1985.

26. Callaway G, Nicholas S, Cavanaugh J, et al: Hamstring augmentation versus patella tendon reconstruction of acute anterior cruciate ligament disruption: A randomized prospective study. Orthop Trans 18:1017, 1994.

27. Chadwick C. Pródromos, M.D., Yung S. Han, B.S., Brett L. Séller, B.S., B.A., and Richelle J. Bolyard, B.A. Stability Results of Hamstring Anterior Cruciate Ligament Reconstruction at 2-to 8-Year Follow-up. Arthroscopy 2005; 21:138-146.

28. Chen E, Black J: Materials design analysis of the prosthetic anterior cruciate ligament. J Biomed Mater Res 14:567, 1980.

29. Cho Ko. Reconstruction of the anterior cruciate ligament by semitendinosus tenodesis. Bone joint Surg 57A: 608-612, 1973.

30. Cho K: Reconstruction of the anterior cruciate ligament by semitendinosus tenodesis. J Bone Joint Surg Am 57:608, 1975.

31. Clark R, Olsen R, Larson B, et al: Cross-pin femoral fixation: A new technique for hamstring anterior cruciate ligament reconstruction on the knee. Arthroscopy 14:258, 1998.

32. Cooley VJ: Quadrupled semitendinosus ACL reconstruction: 5-year results in patients without meniscus loss. In AANA 1998 Abstracts Book, New Orleans, 1998, p 165.

33. Cooper D, Deng X, Burnstein A, et al: The strength of the central third patellar tendon graft. Am J Sports Med 21:818, 1993.

34. Corry I, Webb J, Clingeleffer A, et al: Endoscopic ACL reconstruction comparing 4-strand hamstring tendón with patellar tendón autograft. Orthop Trans 22:105, 1998.

35. Cullison T, O'Brien T: ACL reconstruction in the military patient. Orthop Trans 17:498, 1993.

36. De Osea TM et al. Ligament and extensor mechanism injuries of the knee: diagnosis and treatment. CV Mosby, St Louis 1991. En: Insall JN, Scout WN. Rodilla. Edit. Marbán 2004. España.

37. Draganich L, Jaeger R, Kralj A: Coactivation of the hamstrings and quadriceps during extensión of the knee. J Bone Joint Surg 1989; 71(A): 1075-1081.

38. Ellis B, Weiss J: Cyclic stablity of the Smith & Nephew Continuous Loop EndoButton when used for hamstring-grafted ACL reconstruction. Smith & Nephew, Mansfield, MA. Magen H, Howell S, Hull M: Structural properties of six tibial fixation methods for anterior cruciate ligament soft tissue grafts. Am J Sports Med 27:35, 1999.

39. Fahey M, Indelicato PA. Bone Tunnel En-largement After Anterior Cruciate Ligament Replacement. Am J Sports Med. 1994 22: 410-414.)

40. Fairbank T. Knee joint changes after menisectomy. J Bone Joint Surg Br 1948; 30:664-670. En: http://www.bioline.org.br/request?va06012

41. Feagin JA, Curl WW. Isolated tears of the anterior cruciate ligament: 5-years follow-up study. Am J Sport Med 1976; 4: 95.

42. Fink C, Zapp M, Benedetto K, Hackl W, Hoser C, Rieger M. Tibial Tunnel Enlargement Following Anterior Cruciate Ligament Reconstruction With Pa-telar Tendón Autograft. Arthroscopy 2001; 17(2): 138-143.

43. Fowler PJ: Semitendinosus anterior cruciate ligament reconstruction with LAD augmentation. Orthopedics 16:449, 1993.

44. Frank CB, Schachar N, Dittrich D. Nartural history of healing of the repaired medial collateral ligament. J Orthop Res 1983; 1: 179

45. Franklin JL, Baldwin GN, et al: Extensor mechanism function after patellar tendon graft harvest for anterior cruciate ligament reconstruction. Am J Sports Med 20:519, 1992.

46. Friedman MJ: Arthroscopic semitendinosus reconstruction for anterior cruciate deficiency. Tech Orthop 2:74, 1988.

47. Giurea M, Zorilla P, Amis A, et al: Comparative pullout and cyclic loading strength tests of anchors for hamstring tendon grafts in anterior cruciate ligament reconstruction. Presented at the 1998 ACL Study Group Annual Meeting, Beaver Creek, CO

48. Gomes J, Marczyk L: Anterior cruciate ligament reconstruction with a loop or double thickness of semitendinosus tendon. Am J Sports Med 12:199, 1984.

49. Grana W, Egle D, Mahnken R, et al: An analysis of autograft fixation after anterior cruciate ligament reconstruction in a rabbit model. Am J Sports Med 22:344, 1994.

50. Grana W, Hiñes R: Arthroscopic-assisted semitendinosus reconstruction of the anterior cruciate ligament. Am J Knee Surg 5:16, 1992.

51. Hantes ME, Mastrokalos DS, Yu J, Paessler HH. The effect of early motion on tibial tunnel widening after anterior cruciate ligament replacement using hamstring tendón grafts. Arthroscopy 2004;20(6): 572-580.

52. Hecker A, Brown C, Deffner K, et al: Tensüe properties of young multiple-stranded hamstring grafts. Presented at the 1997 American Orthopaedic Sociery for Sports Medicine, San Francisco, CA.

53. Hey Groes EW. Operation for the repair of cruciate ligament. The Lancet 2: 674-675, 1917. En: Colombet P y cols. The history of acl surgery. http://www.maitrise-orthop.com/corpusmaitri/orthopaedic/87_colombet/colombetus.shtml

54. Hey Groes EW. The cruciate ligaments of the knee joint. Their function, rupture, and operative treatement ot the same. Br. J. Surg. 7:505-515, 1920. En: Colombet P y cols. The history of acl surgery. http://www.maitrise-orthop.com/corpusmaitri/orthopaedic/87_colombet/colombetus.shtml

55. Hoher J, Moller HD, Fu FH. Bone Tunnel Enlargement After Anterior Cruciate Ligament Reconstruction: Fact or Fiction? Knee Surg Sports Traumatol Arthrosc 1998, 6(4): 231-240.

56. Holden J, Grood E, Korvick D, et al: In vivo forces in the anterior cruciate ligament: Direct measurements during walking and trotting in a quadruped. J Biomech 27(5):517, 1994.

57. Holmes P, James S, Larson R, et al: Retrospective direct comparison of three intraarticular anterior cruciate ligament reconstructions. Am J Sports Med 19:596, 1991.

58. Howell S, Deutsch M: Comparison of endoscopic and two-incision technique for reconstructing a tom anterior cruciate ligament using hamstring tendons. Orthop Trans 22:10, 1998.

59. Howell S, Hull M: Aggressive rehabilitation using hamstring tendons. Am J Knee Surg 11:120, 1998.

60. Howell S, Taylor M: Brace-free rehabilitation, with early retum to activities, for knees reconstructed with a double-looped, semitendinosus and gracilis graft. J Bone Joint Surg Am 78:814, 1996.

61. Howell SM, Taylor M. Brace-free rehablitation with early return to actiyity for knees reconstructed with a double-looped semitendinosus and gracilis graft. J Bone Joint Surg Am. 1996;78:814-825.

62. Howell SM. Gold standard- DLSTG graft. Presented at the AAOSM Speciality day, New Orleans, LA, February 2003.

63. Howell SM: Brace-free rehabilitation, with early return to activ-ity, for knees reconstructed with double looped semitendinosus and gracilis graft. Arthroscopy 6:594, 1999.

64. Jagodzinski M, Foerstemann T, Malí G, Krettek C, Bosch U, Paessler HH. Analysis of forces of ACL reconstructions at the tunnel entrance: is tunnel enlargement a biomechanical problem? J Biomech 2005;38(1): 23-31.

65. Johnson R, Eriksson E, et al: Five- to ten-year follow-up evaluation after reconstruction of the anterior cruciate ligament. Clin Orthop Rel Res 183:122, 1984.

66. Johnston R, Snyder R, et al: Evaluation of hamstring strength following use of semitendinosus and gracilis tendons to reconstruct the anterior cruciate ligament. Am J Sports Med 10:340, 1982.

67. Jones K.G. Reconstruction of the anterior cruciate ligament. A technique using the central one-third of the patellar ligament. J. Bone Join Surg., 45A:925-932, 1963

68. Jones K: Reconstruction of the anterior cruciate ligament using the central one-third of the patellar ligament. J Bone Joint Surg Am 52:1302, 1970.

69. Jones K: Reconstruction of the anterior cruciate ligament. J Bone Joint Surg Am 45:925, 1963.

70. Kennedy JC, Hawkins JR, Willis RB, et al. Tension studies of human knee: yield point, ultimate failure, and disruption of the cruciate and tibial collateral ligaments. J Bone Joint Surg Am 1976; 58: 350

71. Kurosaka M, Yoshiya S, Andrish J: A biomechanical comparison of different surgical techniques of graft fixation in anterior cruciate ligament reconstruction. Am J Sports Med 15:225, 1987.

72. Kuster M, Wood G, Sakurai S, et al: Downhill walking: A stress-ful task for the anterior cruciate ligament reconstructive surgery. Knee Surg Sports Traumatol Arthrosc 4:84, 1996.

73. L'Insalata JC, Klatt B, Fu FH, Harner CD: Tunnel expansion following anterior cruciate ligament reconstruction: a comparison of hamstring and patellar tendon autografts. Knee Surg Sports Traumatol Arth-rosc 1997;5:234-238.

74. Larrain M, Botto G, Montenegro H, Mauas D, Collazo C. Reconstrucción artroscópica de L.C.A (HTH vs Isquiotibiales) Rev Argentina de Artroscopía 2000; 7(2).

75. Levy IM, Torzilli PA, Warren RF: The effect of medial meniscectomy on the anterior-posterior motion of the Knee. J Bone Joint Surg Am 1982: 64: 883-8.

76. Lidden M, jerhed L, Sernert N, Laxdal G and Kartus J. Patellar Tendón or Semitendinosus Autografts for Anterior Cruciate Ligament Reconstruction. AJSM 2007;35: 740-748.

77. Linderman K. Ubewr den plastishen erzats der kreuzbanden durch gestiete schneverpflanzung. Ztschr Orthop 79: 316-319, 1950.

78. Lipscomb A, Johnston R, Snyder R, et al: Evaluation of hamstring strength following use of semitendinosus and gracilis tendons to reconstruct the anterior cruciate ligament. Am J Sports Med 10:340, 1982.

79. Lipscomb A, Johnston R, Snyder R, et al: Secondary reconstruction of anterior cruciate ligament in athletes using the semitendinosus tendon. Am J Sports Med 7:81, 1979.

80. Lipscomb AB, Johnston RK, Snyder RB: The technique of cruciate ligament reconstruction. Am J Sports Med 29:77, 1981.

81. Liu W, Maitland M: The effect of hamstring compen-sation for anterior laxity in te ACL-deficient knee during gait. J Biomech 2000; 33: 871-879.

82. Ma B, Francis K, Towers J, Irrgang J, Fu F, Harner C: Hamstring Anterior Cruciate Ligament Reconstruction: A Comparison of Bioabsorbable Interference Screw and Endobutton-Post Fixation. Arthroscopy 2004; 20(2): 122-128.

83. MacDonald P, Hedden D, Huebert D: Effects of an accelerated rehabilitation program after anterior cruciate ligament reconstruction with combined semitendinosus-gracilis autograft and a ligament augmentation device. Am J Sports Med 23:588, 1995.

84. Macey HB. A new operative procedure for repair of ruptured cruciate ligament of the knee joint. Surg Gynecol Obstet 69: 108-109, 1939.

85. Maeda A, Shino K, Horibe S, et al: Anterior cruciate ligament reconstruction with multistranded autogenous semitendinosus tendon. Am J Sports Med 24:504, 1996.

86. Marcacci M, Zaffagnini S, lacono F et al. Intra- and extrarticular anterior cruciata ligement reconstruction utilizing autogenous Semitendinosus and gracilis tendons; 5 years clinical results.Knee Surg Sports Traumatol Arthrosc 2003; 1: 2-8.

87. Marder RA, Raskind JR, Carroll M: Prospective evaluation of arthroscopically assisted anterior cruciate ligament reconstruction: Patellar tendon versus semitendinosus and gracilis tendons. Am J Sports Med 19:478, 1991.

88. Markolf, K.L., Gorek, J.F., Kabo, J.M., Shapiro, M.S. Direct measurement: of resultant forces in the anterior cruciate ligament. An in vitro study performed with a new experimental technique. J. Bone Joint Surg Am 1990; 72, 557–567.

89. Marshal JL, Warren RF, Wickiewicz TL. The anteriror cruciate ligament. A technique of repair and reconstruction. Clin Orthp 1979, 143:97-106.

90. Marumoto J, Mitsunaga M, Richardson A, et al: Late patellar tendón rupture after removal of the central third for ACL reconstruction. Am J Sports Med 24:698, 1996.

91. Matsumoto A, Kurosake M, Yoshiya S, Muratsu H, Yagi M, Iwasaki Y, Kuroda R. Quadruple semi-T Anterior Cruciate Ligament Reconstruction: Tips, Techniques, and Results.Techniques in Orthopaedics. 2005 Sept; 20(3).

92. Mayo Robson AW. Rutured cruciate ligaments and their repair by operation. Ann Surg 1903, 37: 716-718.

93. Mologne T, Crabb I, Grover I: Hamstring versus patellar tendon ACL reconstruction in the active duty patient: Preliminary results of a prospective, randomized study. Orthop Trans 20:912, 1996.

94. More R, Karras B, Neiman R et al: Hamstrings - an anterior cruciate ligament protagonist. An in vitro study. Am J Sports Med 1993; 21: 231-237.

95. Mossman DJ. Sci Am 1983; 250: 78. En: Insall JN, Scout WN. Rodilla. Edit. Marbán 2004. España.

96. Mott H: Semitendinosus anatomic reconstruction for cruciate ligament insufficiency. Clin Orthop Rel Res 172:90, 1983.

97. Moyer R, Betz R, laquinto J, et al: Arthroscopic anterior cruciate reconstruction using the semitendinosus and gracilis tendons: Preliminary repon. Contemp Orthop 12:17, 1986.

98. Muller W. The Knee: form, function and ligament reconstruction. NY, Springer-Vergalg pp 8-75. En: Insall JN, Scout WN. Rodilla. Edit. Marbán 2004. España)

99. Nebelung W. Bone tunnel enlargement after anterior cruciate ligament reconstruction with semitendinosus tendon using Endobutton fixation on the femoral side. Arthroscopy 1998,14 (8) 810-815.

100. Noulis G. Entorse du genou. Thèse N° 142. Fac Med Paris 1875; 1-53.

101. Noyes F, Butler D, Grood E, et al: Biomechanical analysis of human ligament grafts used in knee-ligament repairs and reconstructions. J Bone Joint Surg Am 66:344, 1984.

102. Noyes F, Butler D, Paulos L, et al: Intraarticular cruciate reconstruction: I-Perspectives on graft strength, vascularization, and immediate motion after replacement. Clin Orthop Reí Res 172:71, 1983.

103. Noyes F, Grood E: The strength of the anterior cruciate ligament in humans and rhesus monkeys. J Bone Joint Surg Am 58:1074, 1976.

104. Noyes F, Matthews D, Mooar P: The symptomatic anterior cruciate deficient knee: II-The success of rehabilitation, activity modification and counselling on functional disability. J Bone Joint Surg Am 65:163, 1983.

105. Noyes FR, Butler DL Grood ES y col: Biomechanical analysis of human ligament grafts used in knee ligament repair and reconstructions .J Bone Joint Surg (AM) 1984; 66: 344-352.

106. Noyes FR, Matthews DS, Mooar PA, et al: The symptomatic anterior cruciate-deficient knee. Part II: The result of rehabilitation, activity modification, and counselling on functional disability. J Bone Joint Surg Am 1983; 65:163.

107. Noyes FR, Matthews Ds, Mooar PA, et al:The symptomatic anterior cruciate-deficient knee. Part 1. The Long-term functional disability in athletically active individuals. J Bone Joint Surg Am 1983; 65: 154.

108. O'Brien S, Warren R, Pavlov H, et al: Reconstruction of the chronically insufficient anterior cruciate ligament with the central third of the patellar tendon. J Bone Joint Surg Am 73:278, 1991.

109. O'Neill D: Arthroscopically assisted reconstruction of the anterior cruciate ligament: A prospective randomized analysis of three techniques. J Bone Joint Surg Am 78:803, 1996.

110. Otero AL, Hutcheson L: A comparison of the doubled semitendinosus/gracilis and central third of the patellar tendon autografts in arthroscopic anterior cruciate ligament reconstruction. Arthroscopy 9:143, 1993.

111. Otsuka H, Ishibashi Y, Tsuda E, Sasaki K, Toh S. Comparison of three techniques of anterior cruciate ligament reconstruction with bone-patellar tendon-bone graft. Differences in anterior tibial translation and tunnel enlargement with each technique. Am J Sports Med 2003;31(2): 282-288.

112. Otto D, Pinczewski L, Clingeleffer A, et al: Five-year results of single-incision arthroscopic ACL reconstruction with patellar tendon autograft. Am J Sports Med 26:181, 1998.

113. Paessler HH, Mastrokalos DS. ACL reconstruction using semitendinosus and gracilis tendons, bone patellar tendón, or quadriceps tendón-gran with press-fit fixation without hardware. A new and innovative procedure. Orthop Clin North Am 2003;34(1): 49-64.)

114. Paulos LE, Rosenberg TD, et al: Infrapatellar contracture syndrome: An unrecognized cause of knee stiffness with patella entrapment and patella infera. Am J Sports Med 15:331, 1987.

115. Pena F, Grontvedt T, Brown G, et al: Comparison of failure strength between metallic and absorbable interference screws. Am J Sports Med 24:329, 1996.

116. Peyrache MD, Ojian P, Christel P, Witvoet J. Tibial tunnel enlargement after anterior cruciate ligament reconstruction by autogenous bone-patellar tendon-bone graft. Knee Surg Sports Traumatol Arthrosc 1996;4(1): 2-8.

117. Pflaster D: Pulí out test: Pinczewski endoscopic hamstring technique utilizing the Donjoy RCI ACL Fixation Screw. Smith and Nephew Donjoy, Mansfield, MA.

118. Pinczewski L, Clingeleffer A, Sci A, Otto D et al. Integration of Hamstring Tendon Graft With Bone in Reconstruction of the Anterior Cruciate Ligament. Arthroscopy 1997; 13(5): 641-643.

119. Pinczewski L: Clínical results: Pinczewski endoscopic hamstring technique utilizing the Donjoy RCI fixation screw. Australian Orthopedic Meeting, Adelaide, 1994.

120. Potenza AD. Tendon and ligament healing. En: Owen R, Good-Fellow J, Bullough P, eds. Scientific Foundation of Orthopaedic And Traumatology. Philadelphia. WB Saunders, 1980, p 300.

121. Puddu G: Method for reconstruction of the anterior cruciate ligament using the semitendinosus tendón. Am J Sports Med 8: 402, 1980.

122. Raskind JR, Carroll M: Prospective evaluation of arthroscopically assisted anterior cruciate ligament reconstruction: Patellar tendon versus semitendinosus and gracilis tendons. Am J Sports Med 19:478, 1991.

123. Reginster JY. Long-term effects of glucosamine sulphate on osteoarthritis progression: a randomized, placebo-controlled clinical trial. Lancet 2001; 357: 251–56.

124. Reider B, Marshall J, Koslin B, et al. The anterior aspect of the knee joint: an anatomical study. J Bone Joint Surg Am 1996; 63: 351

125. Rodeo SA, Suzuki K, Deng X-H, et al: Use of recombinant human bone morphogenetic protein-2 to enhance tendón healing in a bone tunnel. Am J Sports Med 1999; 27:476-488.

126. Rosen MA Jackson DW Berger PE .Occult Osseous Lesions Documented By Mgnetic Resonanace Imaging Associated With Anterior Cruciate Ligament Ruptures. Arthroscopy 7 (1) 45-51 1991.

127. Rosenberg T, Deffher K: Quadrupled semitendinosus ACL reconstruction: 5-year results in patients without meniscus loss. Arthroscopy 13:386, 1997.

128. Rosenberg TD, Deffner KT: ACL reconstruction: Semitendinosus is the graft of choice. Orthopedics 20:396, 1997.

129. Rosenberg TD, Franklin JL, Baldwin GN, et al: Extensor mechanism function after patellar tendon graft harvest for anterior cruciate ligament reconstruction. Am J Sports Med 20:519, 1992.

130. Rowden N, Sher D, Rogers G, et al: Anterior cruciate ligament graft fixation: Initial comparison of patellar tendon and semitendinosus autografts in young fresh cadavers. Am J Sports Med 25:472, 1997.

131. Sachs RA, Daniel DM, Stone ML, et al: Patellofemoral problems after anterior cruciate ligament reconstruction. Am J Sports Med 17:760, 1989.

132. Sakai H, Yajima H, Hiraoka H, Fukuda A, Hayashi M, Tamai K, Saotome K. The influence of tibial fixation on tunnel enlargement after hamstring tendón anterior cruciate ligament reconstruction. Knee Surg Sports Traumatol Arthrosc 2004;12(5): 364-370.

133. Schultz RA, Miller DC, Kerr CS, et al. Mechanorreceptors in human cruciate ligaments: a histological study. J Bone Joint Surg Am 1984; 66: 1072.

134. Schutte MJ, Dabezies EJ, Zimmy ML, et al. Neural anatomy of the human anterior cruciate ligament. J Bone Joint Surg Am 1987; 69: 243.

135. Seebacherr JR, Inglis AE, Marshall JL, et al. The structure of the posterolateral saspect of the knee. J Bone Joint Surg Am 1982; 64:356

136. Segond P. Recherches cliniques et expèrimentales sur les Ãpanchements sanguins du genou par entorse. Prog med 1979; 16: 297-421.

137. Sgaglione N, Del Pizzo W, Fox J, et al: Arthroscopically assisted anterior cruciate ligament reconstruction with the pes anserine tendons. Am J Sports Med 21:249, 1993.

138. Shelbourne K, Gray T: Anterior cruciate ligament reconstruction with autogenous patellar tendon graft followed by accelerated rehabilitation: A two- to nine-year followup. Am J Sports Med 25:786, 1997.

139. Shelbourne K, Trumper R: Preventing anterior knee pain after anterior cruciate ligament reconstruction. Am J Sports Med 25:41, 1997.

140. Shelbourne KD, Nítz P: Accelerated rehabilitation after anterior cruciate ligament reconstruction. Am J Sports Med 18:292, 1990.

141. Shelbourne KD, Wilkens JH: Arthrofibrosis in the acute anterior cruciate ligament reconstruction: The effect of timing of reconstruction and rehabilitation protocol. Am J Sports Med 18(5): 557, 1990.

142. Sherman MF, Liebre L, BonamoJR, PodestaL, Reiter I The long-term followupof primary anterior cruciateligament repair: Defining a rationale for augmentation AJSM 1991; 19: 243-255.

143. Shino K: Deterioration of patellofemoral articular surfaces after anterior cruciate ligament reconstruction. Am J Sports Med 21: 206, 1993.

144. Siegel M, Barber-Westin S: Arthroscopic-assisted outpatient anterior cruciate ligament reconstruction using the semitendinosus and gracilis tendons. Arthroscopy 14:268, 1998.

145. Simonian P, Harrison S, Cooley V, Larson R et al. Assessment of Morbidity of Semitendinosus and Gracilis Tendon Harvest for ACL Reconstruction. Am J Knee Surg 1997; 10(2): 54-59.

146. Simonian P, Mann F, Mandt P: Indirect forces and patellar fracture after anterior cruciate ligament reconstruction with the patellar ligament: Case repon. Am J Knee Surg 8(2):60, 1995.

147. Simonian PT, Erickson MS, Larson RV, O'Kane JW. Tunnel expansión after hamstring anterior cruciate ligament reconstruction with 1-incisión EndoButton femoral fixation. Arthroscopy 2000; 16:707-714.

148. Simonian PT, Monson JT, Larson RV. Biodegradable interference screw augrrientation reduces tunnel expansión after ACL reconstruction. Am J Knee Surg 2001;14(2): 104-108.

149. Smith AS. The diagnosis and treatment of injuries to the cruciate ligaments. Br J Surg 1918; 6: 176-189.

150. Specchiulli F, Laforgia R, Mocci A, et al: Anterior cruciate ligament reconstruction: A comparison of 2 techniques. Clin Orthop Reí Res 311:142, 1995.

151. Tashiro T, Kurosawa H, Kawakami A Hikita A, Fu-kui N. Inluence of Medial hamstring tendón harvest on knee flexor strength after anterior cruciate ligament reconstruction: A detailed evaluation with comparision of single-and double tendón harvest. Am J sports Med 2003; 31: 522- 529.

152. To J, Howell S, Hull M: Contributions of femoral fixation methods to the stiffness of anterior cruciate ligament replacements at implantation. Arthroscopy 15:379, 1999.

153. Tomita F, Yasuda K, Mikami S, Sakai T, Yamazaki S, Tohyama H. "Comparisons of Intraosseus Graft Healing Between the Doubled Flexor Tendón Graft and the Bone-Patelar Tendon-Bone Graft in Anterior Cruciate Ligament Reconstruction. Arthroscopy 2001; 17(5): 461-476.

154. Trent PS, Walter PS, Wolf B. Ligament length patterns: strength and rotacional axes of the knee joint. Clin Orthop 1976; 117: 263.

155. Weiler A, Hoffmann R. Bail H, Oliver Rehm, Sudkamp N. Tendon Healing in a Bone Tunnel. Part II: Histologic Aualysis After Biodegradable Interference Fit Fijation in a Model of Anterior Cruciate Ligament Reconstruction in Sheep. Arthroscopy 2002; 18(2): 124-135.

156. Weiler A, Peine R, Pashmineh-Azar A, Clemens Abel, Sudkamp N, Hoffmann R. "Tendón Healing in a Bone Tunnel. Part I: Biomechanical Results After Biodegradable Interference FM Fixation in a Model of Anterior Cruciate Ligament. Reconstruction in Sheep, Arthroscopy 2002: 18(2): 113-123.

157. Wilson TC, Kantaras A, Atay A, Johnson DL. Tunnel Enlargement After Anterior Cruciate Ligament Surgery. Am J Sports Med 2004; 32: 543-549.

158. Wolf E. Hamstring Anterior Cruciate Ligament Reconstruction Using Femoral Cross-Pin Fixation: Operative Techniques. Sport Medicine 1999; 7(4): 214-222.

159. Woo S, Hollis M, Adams D, et al. Tensile properties of the human fémur-anterior cruciate ligament – tibia complex. Am J Sports Med 1991; 19: 217.

160. Yamakado K, Kitaoka K, Yamada H, Hashiba K, Nakamura R, Tomita K. The Influence of Mechanical Stress on Graft Healing in a Bone Tunnel. Arthroscopy 2002; 18(1): 82-90.

161. Yasuda K, Tsujino J, Ohkoshi Y, et al: Graft site morbidity with autogenous semitendinosus and gracilis tendons. Am J Sports Med 23:706, 1995.

162. Zaricznyj B: Reconstruction of the anterior cruciate ligament of the knee using a doubled tendon graft. Clin Orthop Reí Res 220:162, 1987.

163. Zijl JA, Kleipool AE, Willems WJ. Comparison of tibial tunnel enlargement after anterior cruciate liga-ment reconstruction using patellar tendón autograft or allograft. Am J Sports Med 2000;28(4): 547-551.

164. Zysk SP, Fraunberger P, Veihelmann A, Dorger M, Kalteis T, Maier M, Pellengahr C, Refior HJ. Tunnel enlargement and changes in synovial fluid cytokine profile following anterior cruciate ligament reconstruction with patellar tendón and hamstring tendón autografts. Knee Surg Sports Traumatol Arthrosc 2004; 12(2): 98-103

165. Zysk SP, Fraunberger P, Veihelmann A, Dorger M, Kalteis TJ, VIaier M, Pellengar C, Refior HJ. Tunnel enlargement and changes in synovial fluid cytokine profile following anterior cruciate ligament reconstruction with patellar tendón and hamstring tendón autografts. Knee Surg Sport Traumatol Arthrosc 2004; 12 (5): 364-370.